MEDECINE INTERNE

010

Manifestations neurologiques du virus de l'hépatite E chez l'immunodéprimé : Deux cas cliniques et revue de la littérature

Anatole LE GUILLOU (1) Alexandre MARIA (1) Patricia RULLIER (1) Sophie RIVIERE (1) Sirivanh BISIOU (1)
(1) Médecine interne et immunologie clinique, CHU Saint Eloi, Montpellier, FRANCE

Introduction **:** L'infection par le **virus de l'hépatite E** (VHE), de transmission oro-fécale, s'impose désormais comme une cause émergente et autochtone d'**hépatite chronique chez l'immunodéprimé**. Si la persistance virale et l'atteinte hépatique sont bien décrites, les **complications neurologiques** liées au VHE restent rares dans ce contexte.

Patients et méthodes : Nous rapportons deux cas d'atteinte neurologique secondaire à une hépatite E, chez des patients immunodéprimé ainsi que les 8 cas colligés dans la littérature.

Patient n°1

Né en 1967

A **26** ans

PTI
Puis **Vascularite** étiquetée **Périartérite noueuse** :
Purpura nécrotique,
Polyarthrite,
Ischémie grêlique : résection jéjunale avec vascularite nécrosante
Corticothérapie

A **43** ans

4 PNP à répétition
Hypogamma-globulinémie à 0,5g/L
= suspicion de DI primitif
Suppl. Ig substitutives

Lymphome de Burkitt
stade IVa (masse lombosacrée et gastrique) BEAM puis auto-greffe
Rémission complète à 5 ans

A **56** ans

A **58** ans
Cytolyse hépatique
ALAT 5N
Syndrome **frontal**, **paralysie faciale** centrale
Déficit **hémicorporel** G

Infection **VHE génotype 3**
PCR plasmatique positive 7,3log
Sérologie VHE **négative**
PL : Hyperprot 1,25g/L, lact 3,2mmol/L
PCR **VHE / LCR 2,77log**

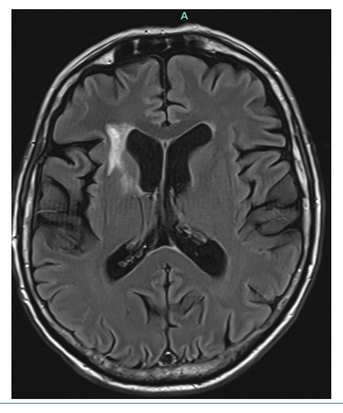

IRM cérébrale : plages **infiltratives fronto-striatales**, thalamiques et capsulaires

Traitement par **RIBAVIRINE**
Evolution **défavorable** avec décès par complications infectieuses

Patient n°2

Né en 1992

A 5 ans

Diagnostic d'un **DI primitif**
Déficit contre Ag poly-saccharidiques (2 variants NCKAP1L)
Infections **ORL** et **pulmonaires**
Dilatation des bronches
Substitution Ig

A 29 ans

Hépatite mixte cytolytique 5N et cholestastique 10N
Sans séroconversion VHE

A 31 ans
Tableau clinique de myélopathie
Troubles sensitifs 4 mbres,
Tétraparésie ataxiante
Troubles sphinctériens

PL : Hyperprotéinorachie 0,6g/L, IL6 élevé,
PCR métagénomique « **shotgun** » sur LCR :
Réplication **VHE génotype 3**
PCR VHE sang non réalisée initialement
Sérologie VHE **négative**
Contrôle PCR **VHE / LCR positive :**
2 700 000 copies

IRM cérébrale : lésions ponto-cérébelleuses
IRM médullaire sans lésions individualisée

RIBAVIRINE seule
Puis + INTERFERON PEGYLE

A 2 ans du traitement, virémie VHE persistante et séquelles neurologiques sensitivomotrices

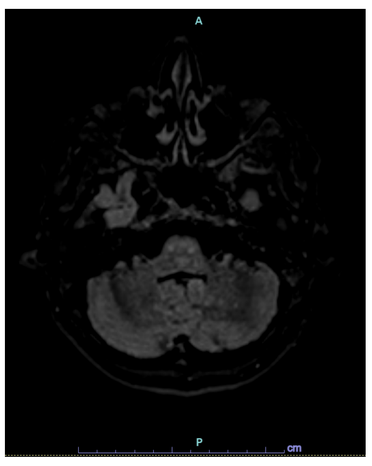

Dans nos deux cas cliniques, une hépatite aigüe précède les symptômes neurologiques: Le déficit **humoral** fut un frein initial au diagnostic du VHE car les **sérologie VHE s'avérèrent négatives**, et les PCR VHE plasmatiques et dans LCR ne furent réalisées que dans un second temps.

Nom article / Auteur	*Kamar et al, 2011*				*Dartevel et al, 2015*	*Bauer et al, 2015*	*Abravanel et al, 2018*		*CHU Montpellier* ***Patient 1***	*CHU Montpellier* ***Patient 2***
H/F	H	H	H	H	F	F	F	H	H	H
Lieu	France	France	France	GB	France	France	France	France	France	France
Âge	35	44	60	48	51	30	40	58	58	32
Type d'atteinte neurologique	Encéphalite	PRNA + atteinte SNC	PRNA	PRNA	Parsonage Turner	Parsonage Turner	NP sensitive	NP sensitive	Encéphalite	Tableau de myélopathie avec tétraparésie spastique
ATCD	*NS**	Cirrhose éthylique	*NS**	*NS**	Crohn	Rhum psoria-sique	SpA	*NS**	PTI PAN, LNH Burkitt, autogreffe	DI primitif
IS	Transplant Rénale	Transplant Rénale	Transplant Pancréas	VIH	IS°	IS°	IS°	Transplant Rénale	Hypo gammaglobulinémie 1g/L	DI primitif
tt IS	Tacrolimus MMF CTC	Tacrolimus MMF CTC	Tacrolimus MMF CTC	*NS**	*NS**	Ciclosporine	*NS**	Tacrolimus MMF CTC	non	non
Stade VHE	Chronique	Chronique	Chronique	Chronique	Aigüe	*NS**	*NS**	*NS**	Chronique	Chronique
Séro VHE IgG/ IgM	-/+	+/+	+/+	+/ +	-/+	+/+	*NS**	*NS**	-/-	-/-
ARN VHE sang	Log 4,24 copies/ml 2,15 millions	Log 4,4 copies/ml 260 000	Positive	Positive	Positive	*NS**	Positive	Positive	Log 7,3 copies/ml 20 145 387 copies	43 021 629 copies
Génotype	3f	3f	3f	3a	*NS**	3f	*NS**	*NS**	3	3c
Cellularité LCR (cell)	8	7	1	1	normale	*NS**	*NS**	*NS**	0	2
Protéino rachie (g/l)	0,8	0,76	0,71	0,47	normal	*NS**	*NS**	*NS**	1,25	0,6
VHE LCR ARN	Positive	Positive	Positive	Positive	*NS**	*NS**	*NS**	*NS**	Positive 2,77 log	Positive 2700000 copies
ALAT ui/L	110	105	171	150	normal	769	*NS**	*NS**	143	178
TT anti-viral	Foscarvir IGIV	IGIV	*NS**	IFN PEGYLE RIBAVIRINE	*NS**	RIBAVIRINE	*NS**	*NS**	RIBAVIRINE	RIBAVIRINE puis + IFN PEGYLE
Guérison	*NS**	décès	*NS**	*NS**	*NS**	oui	*NS**	*NS**	décès	Séquelles neurologiques

Légende : GB: Grande-Bretagne ; NS: non spécifié ; IS° : Immunosuppresseur; PTI: purpura thrombopénique immunologique; PAN: périartérite noueuse; LNH: Lymphome non hodgkinien*

Résultats Au total, nous recensons 7 hommes et 3 femmes, d'âge **médian 46 ans** (30-58ans) ; l'immunosuppression est liée à 4 transplantations d'organe solide, 1 infection VIH, 3 traitements immunosuppresseurs d'une atteinte inflammatoire (2 rhumatismes inflammatoires, 1 maladie de Crohn). L'atteinte neurologique est centrale dans un tiers des cas, et périphérique dans 2/3 des cas (mixte SNC+SNP dans 1 cas). La sérologie VHE est positive dans la majorité des cas, mais constamment négative en situation de déficit humoral. La PCR VHE plasmatique et dans le LCR, confirmait la réplication VHE (génotype 3, de 260 000 à 4 millions de copies). L'atteinte hépatique est modérée (ALAT 150ui/L en médiane). Il n'y a pas de pléiocytose dans 5/10 cas. Les traitements rapportés incluent de la RIBAVIRINE, INTERFERON et IGIV, avec une efficacité inconstante. Peu de données sont disponibles concernant l'évolutivité après traitements.

Discussion Ces données soulignent la nécessité d'évoquer le VHE devant une symptomatologie neurologique inhabituelle et variée chez l'immunodéprimé, indépendamment de l'intensité de l'atteinte hépatique, et d'intégrer la **PCR VHE plasmatique** et **LCR** aux explorations diagnostiques.
Dans la littérature, cette infection est plutôt décrite chez le patient avec immunosuppression cellulaire (transplanté d'organe, VIH).

Conclusion Les atteintes neurologiques liées au VHE chez l'immunodéprimé représentent une entité clinique rare mais sévère, distincte des formes aiguës observées chez l'immunocompétent. Leur diagnostic repose sur la PCR, la **sérologie étant souvent trompeuse** en cas de déficit humoral. L'évolution apparait parfois défavorable malgré les antiviraux, plaidant pour une vigilance accrue et une recherche systématique.

Références bibliographiques
Acute hepatitis E in French patients and neurological manifestations, Abravanel et al, The British Infection Association, 2018
Hepatitis E Virus and Neurologic Disorders, Kamar et al, Emerging Infectious Diseases, Fevrier 2011
Outcome of Hepatitis E Virus Infection in Patients With Inflammatory Arthritides Treated With Immunosuppressants, Bauer et al, Medicine, April 2015

10.11.12. DÉCEMBRE 2025 91e CONGRÈS I PALAIS DES CONGRÈS SNFMI TOURS #SNFMI