AUTO-INFLAMMATION

CA 016

SYNDROME AUTO-INFLAMMATOIRE ASSOCIE A UN CARCINOME PAPILLAIRE DE LA THYROIDE : UNE ENTITE RARE

Hugo LEGRAIN, Interne, Médecine Interne, CHU de Nice, FRANCE
Sophie GEORGIN-LAVIALLE, PU-PH, Médecine interne, Hôpital Tenon AP-HP, Paris, FRANCE
Nicolas DUHAMEL, CCA, Médecine interne, CHU de Nice, FRANCE
Jean-Louis SADOUL, PU-PH, Endocrinologie, Clinique Saint-George, Nice, FRANCE
Nihal MARTIS, MCU-PH, Médecine interne, CHU de Nice, FRANCE

Les fièvres récurrentes prolongées se déclarant à l'âge adulte sont d'approche complexe et sources d'errance diagnostique. Rarement héréditaires, elles peuvent s'accompagner de manifestations auto-inflammatoires elles-mêmes cycliques.

L'OBSERVATION

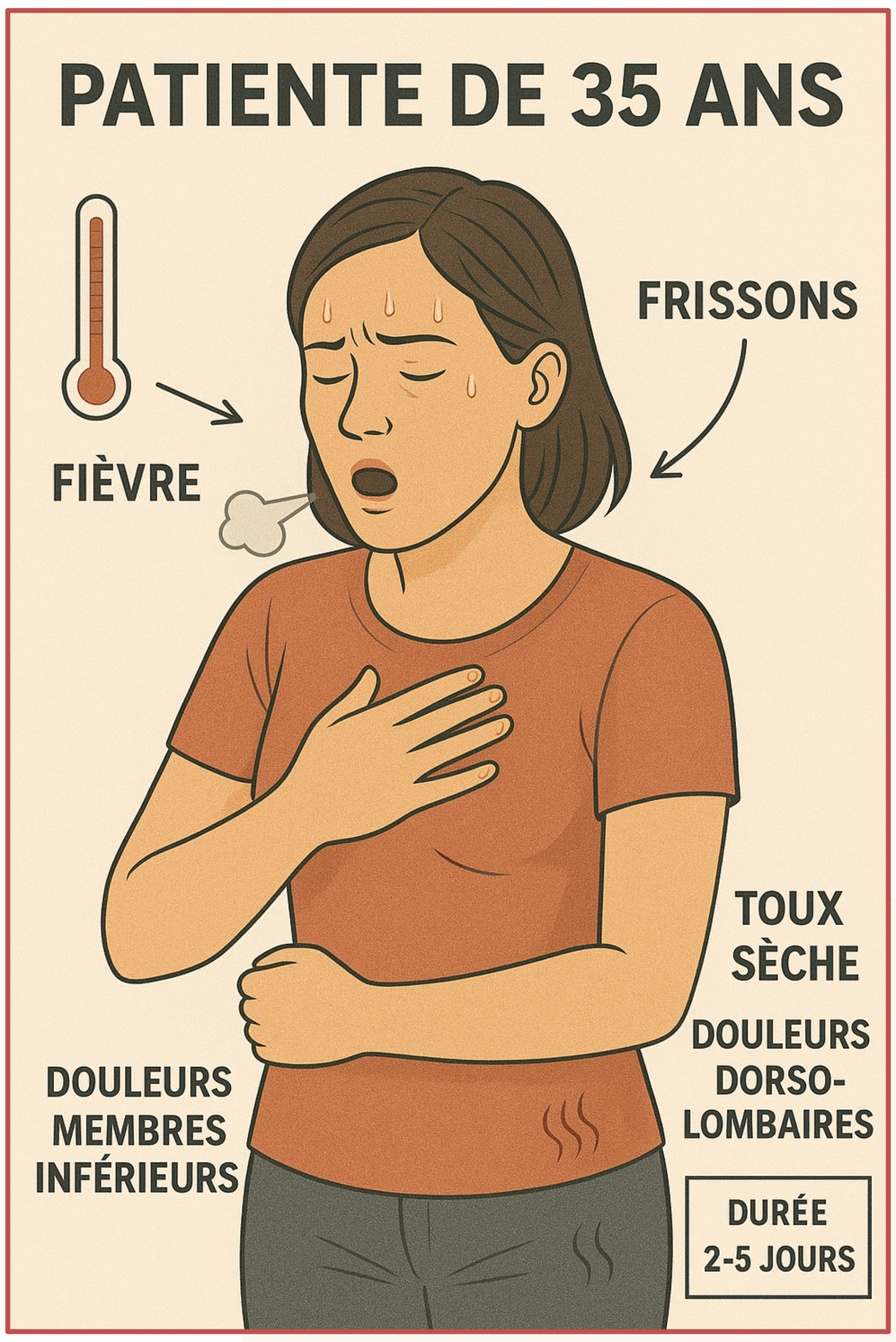

ABSENCE de point d'appel infectieux ou tumoral
Pas d'aphtose ni d'anomalie de la peau

↗ **CRP** lors des crises
TSH normale
Bilan **hépatique et martial** sans anomalie
Absence de dysglobulinémie monoclonale
Recherche de facteurs antinucléaires et ANCA négative
Hémocultures stériles et bilan microbiologique « négatif »
Absence d'infection à *Mycobacterium* ou *Plasmodium*

ECHOCARDIOGRAPHIE et bilan cardiologique
Pas d'argument pour une endocardite infectieuse

TEP scanner 18F-FDG
Pas d'hyperfixation pathologique

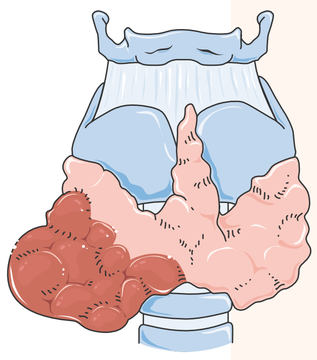

Lésion nodulaire thyroïdienne, caractérisée de manière fortuite, identifiant un **carcinome papillaire de la thyroïde localisé** à la glande (pT1bN0)

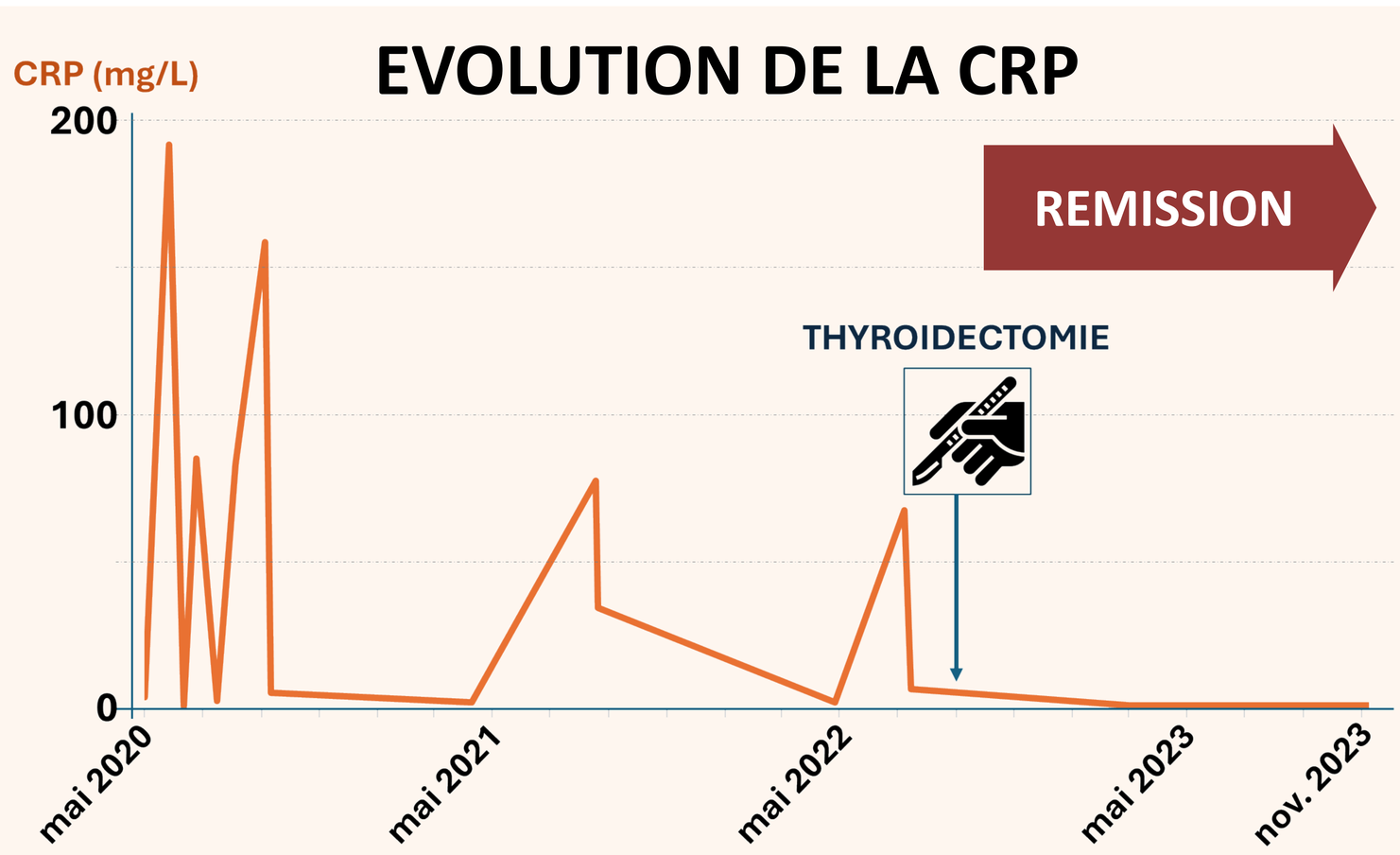

Discussion

Carcinome papillaire de la thyroïde (CPT)
= la néoplasie endocrinologique la plus fréquente (**90% des cancers de la thyroïde**) avec un excellent pronostic
= les présentations auto-inflammatoires sont peu décrites dans la littérature
= 22-25% de TEP-scanners 18F-FDG ne trouve pas de fixation thyroïdienne, même quand les CPT sont documentés histologiquement. Pas de modification de l'hormonologie thyroïdienne.

Quelques tableaux de « maladie de Still » et de pseudo-polyarthrite rhizomélique associés à un CPT ont été décrits dans la littérature. Mais, les manifestations auto-immunes semblent bien plus fréquentes.

A notre connaissance, il ne s'agit que du 2ème cas rapporté dans le cadre des suivis en Centre de Référence.

On retient l'imputabilité du CPT. A plus d'un an de suivi post-thyroïdectomie, la patiente reste asymptomatique et il n'a pas été constaté de manifestations auto-inflammatoire.

Conclusion

L'association d'un syndrome auto-inflammatoire au CPT est exceptionnellement décrite. Cette observation permet de sensibiliser le clinicien vis-à-vis des limites rencontrées dans le diagnostic de cancer occulte et propose une piste étiologique à ne pas méconnaître.

Les auteurs ne déclarent pas de conflit d'intérêt