Maladies Auto-inflammatoires

CA-017

Méningite aseptique récidivante : un cas auto-inflammatoire suspecté, traité efficacement par Tocilizumab

H. Salama (1) ; E. Chauvet (2) ; A. Maria (2) ; S. Rivière (2) ; S. Georgin-Lavialle (3) ; P. Rozier (2)
(1) Service de Neurologie, Hôpital Gui de Chauliac, CHU de Montpellier;
(2) Service de Médecine Interne et Immunologie Clinique, Hôpital Saint-Eloi, CHU de Montpellier;
(3) Service de Médecine Interne, Hôpital Tenon, AP-HP

Introduction

Les manifestations cliniques des maladies auto-inflammatoires sont très variées. La méningite aseptique (MA) constitue l'un des tableaux cliniques possibles de la maladie et peut parfois en représenter le mode de révélation. Les symptômes observés, typiques d'une méningite, incluent céphalées, fièvre, nausées et raideur de la nuque. La MA peut évoluer de façon aiguë, chronique ou récurrente.
L'évaluation diagnostique inclut une analyse du LCR, qui peut révéler une pléiocytose, une protéinorachie élevée et une glycorachie normale. Le diagnostic est établi après avoir écarté les autres causes possibles de méningite, notamment les infections, les maladies auto-immunes, les néoplasies et les effets secondaires de certains médicaments.

Observation

Nous présentons le cas d'un patient âgé de 47 ans, sans antécédents médicaux notables, qui manifeste depuis cinq ans des épisodes **stéréotypés** durant deux jours et caractérisés par l'apparition de **cervicalgies fébriles** accompagnées de raideur, suivis d'une asthénie persistante durant cinq jours.
Un **syndrome inflammatoire biologique est associé**, avec des taux de CRP compris entre 20 et 38 mg/l.
Les crises surviennent toutes les 3 semaines environ.
Lors des épisodes aigus, la ponction lombaire révèle une **pléiocytose à 120 éléments/mm³** avec une formule panachée, une hyperprotéinorachie évaluée à 0,81 g/L ainsi qu'une hypoglycorachie. Le dosage de l'interleukine **IL-6 dans le LCR est très élevé**. L'enquête microbiologique étendue du LCR est négative dont la PCR métagénomique shot-gun.
Un bilan étiologique extensif est revenu négatif incluant une recherche de brèche ostéoméningée, d'abcès, de vascularite, de méningite de Mollaret (PCR HSV négative) ou de maladie auto-immune systémique. L'IRM cérébrale et le scanner thoraco-abdomino-pelvien étaient normaux. La recherche génétique par NGS des maladies auto-inflammatoires et signature interféron sont sans particularité.
Devant la présentation clinique stéréotypée et cyclique du syndrome méningé associé à un syndrome inflammatoire biologique synchrone, en l'absence d'autre cause retrouvée, **un diagnostic de méningite aseptique d'origine auto-inflammatoire a été finalement retenu** en réunion de concertation pluridisciplinaire nationale malgré la négativité du NGS.
Dans ce contexte, en présence de taux élevés d'IL6 dans le LCR, **un traitement par Tocilizumab** intraveineux (8 mg/kg/mois) a été instauré. Ce protocole a permis une disparition complète des crises dès la première cure avec une excellente tolérance clinique. A noter, le patient avait bénéficié au préalable de traitement d'épreuve par Colchicine et d'Hydroxychloroquine, tous deux en échec.

Discussion

La méningite aseptique secondaire à une maladie auto-inflammatoire constitue une entité clinique distincte dont l'origine génétique est parfois prouvée. Bien que relativement rares, ces affections peuvent entraîner de graves complications neurologiques. Il est important d'écarter une maladie systémique ou une origine infectieuse avant d'évoquer un mécanisme auto-inflammatoire. La reconnaissance précoce du mécanisme sous-jacent est nécessaire pour orienter la prise en charge thérapeutique et obtenir un résultat rapidement favorable afin d'éviter les séquelles.

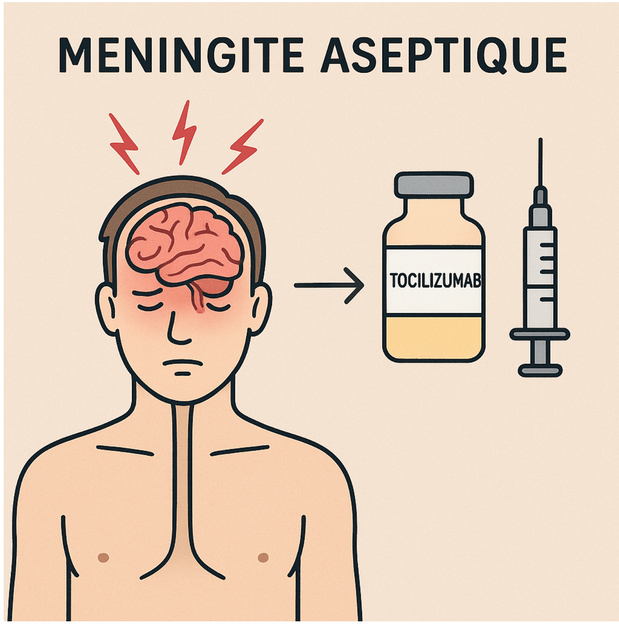

A ce jour, il n'existe pas de traitement fondé sur des données probantes pour la MA dans les maladies auto-inflammatoires ; cependant, la colchicine et les corticostéroïdes sont souvent utilisés avec des résultats variables. Les progrès récents dans le développement d'agents biologiques ciblant les voies de signalisation impliquées dans ces pathologies, tels que les anti-TNF-α, les anti-IL-1 et les anti-IL-6, ont ouvert de nouvelles perspectives thérapeutiques.

Conclusion

Notre observation illustre la complexité du diagnostic des méningites aseptiques récidivantes, qui imposent un bilan exhaustif et une prise en charge multidisciplinaire. L'accès en routine au dosage des interleukines dans les produits biologiques aide à la décision thérapeutique telle que le recours aux biothérapies ciblées comme le Tocilizumab.

Références bibliographiques

- *B. Shukla et al. Aseptic meningitis in adults and children: Diagnostic and management challenges.J Clin Virol. 2017 Sep:94:110-114.*
- *H. Allos et al. Aseptic meningitis: a foundation review . Curr Opin Infect Dis.2025 Jun 1;38(3):261-270.*
- *S. Georgin-Lavialle et al, Systemic autoinflammatory diseases: Clinical state of the art. Best Pract Res Clin Rheumatol . 2020 Aug;34(4):101529.*
- *Tattevin P, Tchamgoué S, Belem A, Bénézit F, Pronier C, Revest M. Aseptic meningitis. Rev Neurol (Paris). 2019 Sep-Oct;175(7-8):475-480. doi: 10.1016/j.neurol.2019.07.005. Epub 2019 Jul 30. PMID: 31375286.*

10.11.12. DÉCEMBRE 2025 91e CONGRÈS I PALAIS DES CONGRÈS SNFMI TOURS #SNFMI