CARACTÉRISTIQUES ÉPIDÉMIOLOGIQUES ET CLINICO-BIOLOGIQUES DE LA MALADIE DE STILL

roua, MANKAI, Assistante hospitalo-universitaire, Médecine Interne, HMTM, Nabeul, TUNSIE
- wafa, SKOURI, Assistante hospitalo-universitaire, Médecine interne, HMTM, Nabeul, TUNISIE
- haifa, TOUNSI, Assistante hospitalo-universitaire, Médecine interne, HMTM, Nabeul, TUNISIE
- sabrine, BACHROUCH, AHU, Médecine interne, HMTM, Nabeul, TUNISIE
- selma, DGHAIES, Assistante hospitalo-universitaire, Médecine interne, HMTM, Nabeul, TUNISIE
- wafa, GARBOUJ, Spécialiste, Médecine interne, HMTM, Nabeul, TUNISIE
- manel, LAJMI, Spécialiste, Médecine interne, HMTM, Nabeul, TUNISIE
- raja, AMRI, Professeur Agrégé, Médecine interne, HMTM, Nabeul, TUNISIE

Introduction :

La maladie de STILL est une maladie systémique auto-inflammatoire caractérisée par la survenue de fièvre prolongée et des arthralgies. Une hyperleucocytose sans contexte infectieux est présente.

Objectif :

Décrire le profil épidémiologique et clinique de nos patients atteints de la maladie de STILL.

Patients et méthodes :

Etude descriptive transversale monocentrique rétrospective sur 14 ans. Nous avons recueilli les données de tous les dossiers médicaux des patients qui ont été hospitalisés pour maladie de Still dans notre service entre 2014 et 2025 et qui ont été classés selon les critères de Yamagushi.

Résultats:

***Caractéristiques de la population d'étude:**

6 hommes + 3 femmes

L'âge moyen était de 38,4 ans [15 ans - 62 ans].

***Manifestations cliniques : (figure 1)**

Adénopathies : axillaire dans un cas,
sus et sous-diaphragmatique
dans un cas, intra-abdominale dans un cas formant une adénolymphite mésentérique et mediastinales dans le cas restant.

Une pneumopathie interstielle diffuse sans retentissement spirométrique était notée chez une patiente.

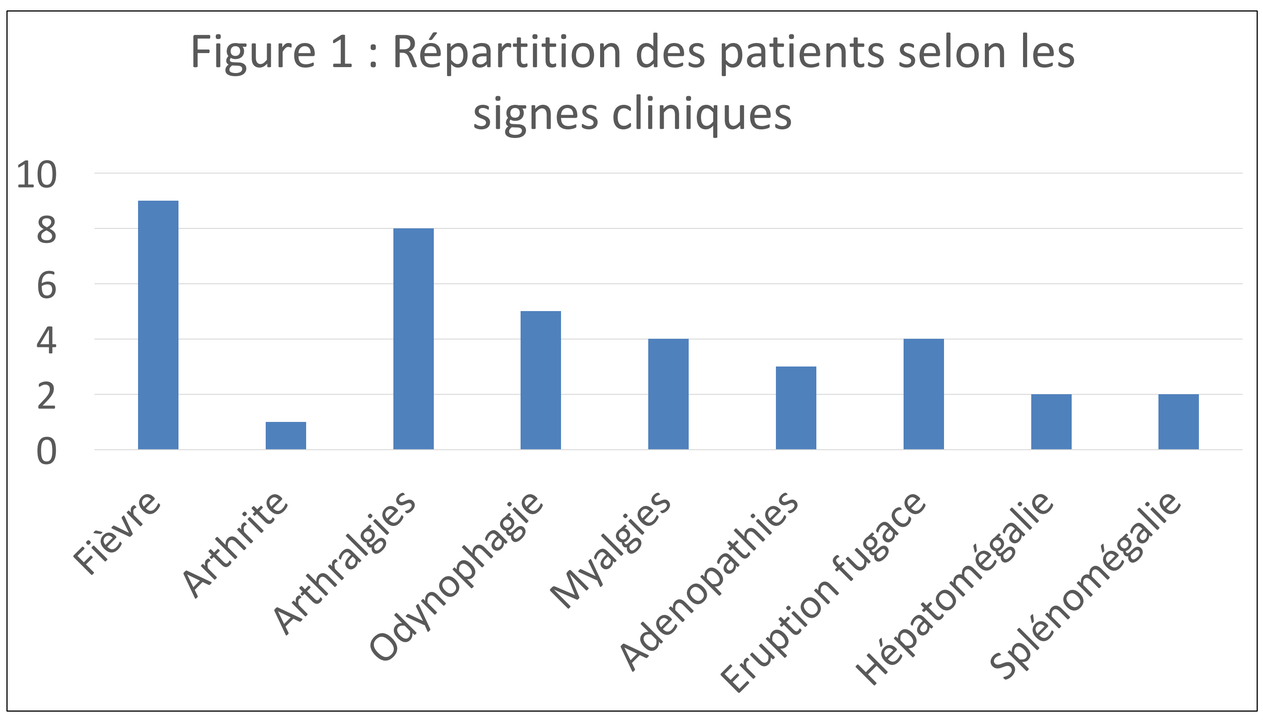

***Manifestations biologiques:**

Tous les patients avaient un syndrome inflammatoire biologique associé à une hyperleucocytose (Tableau I).

Tableau I: Valeurs des marqueurs de l'inflammation

Marqueurs de l'inflammation	Valeurs
CRP	[111 mg/l -350 mg/l]
Globules blancs	[12 000 éléments/mm3-21 800 éléments/mm3].
Ferritine	[304ng/l-1500ng/l]

La survenue d'une complication type syndrome d'activation macrophagique avec hémophagocytose au myélogramme et un H-score de 96 % était notée chez un patient.

Sur le plan thérapeutique, cinq patients ont reçu des corticostéroïdes à forte dose précédée par les boli de méthylpresdnisolone dans le cas compliqué de syndrome d'activation macrophagique. Deux patients ont reçu une dose de 0,5 mg/kg/jour et un patient a reçu des anti-inflammatoires non stéroïdiens. Une abstinence thérapeutique était notée dans un cas devant l'amélioration spontanée clinico-biologique. Sept patients ont bien évolué vers une rémission. Une patiente a présenté des arthralgies corticodépandantes d'où la prescription du méthotrexate.

Discussion :

Les adénopathies dans la maladie de STILL sont majoritairement axillaires ou cervicales. Les sérites sont surtout pleurale. La particularité de notre série réside dans les manifestations inhabituelles notamment l'adénolymphite mésenterique qui correspond au premier cas rapporté. Les adénopathies médiastinales, la pneumopathie interstitielle et l'épanchement pleural représentent des atteintes rarissimes.

Conclusion :

La maladie de STILL doit être évoquée après exclusion des infections et des hémopathies. Elle peut se présenter sous de nombreuses formes hétérogènes et atypiques.