Le lupus à visage carotidien : diagnostic inattendu

- **Chaymaa SOLLAH,** résidente, service de médecine interne, CHU Ibn Rochd Casablanca , Maroc
- **Dounia YOUNES,** résidente, service de médecine interne, CHU Ibn Rochd Casablanca , Maroc
- **Khadija ECHCHILALI**, professeur de l'enseignement supérieure, service de médecine interne, CHU Ibn Rochd Casablanca , Maroc
- **Mina MOUDATIR**, professeur de l'enseignement supérieure, service de médecine interne, CHU Ibn Rochd Casablanca , Maroc
- **Hassan EL KABLI**, professeur de l'enseignement supérieure, service de médecine interne, CHU Ibn Rochd Casablanca , Maroc

Introduction:

Le lupus érythémateux systémique (LES) est une maladie auto-immune multi-systémique chronique. Les atteintes vasculaires du LES sont fréquentes, bien que souvent sous-diagnostiquées (1). La vascularite des gros vaisseaux, en particulier de la carotide, est une présentation exceptionnelle du LES, rarement rapportée dans la littérature (2). Elle peut se manifester par des signes neurologiques, des céphalées inhabituelles, ou encore par des anomalies de la circulation carotidienne décelées à l'imagerie. Nous rapportons ici le cas d'une patiente chez qui une vascularite carotidienne a constitué le mode de révélation d'un lupus érythémateux systémique, illustrant ainsi la complexité diagnostique de cette pathologie et l'intérêt d'une approche multidisciplinaire.

Cas clinique:

Patiente âgée de 42ans sans antécédents pathologiques particuliers, admise pour bilan étiologique d'un AVC ischémique compliqué d'un déficit hémi-corporel droit associé à une participation faciale et une aphasie avec à l'IRM cérébrale une atteinte du territoire de l'artère cérébrale moyenne G avec prise de contraste de la carotide G. L'examen clinique était sans particularités à part les séquelles de l'AVC. Sur le plan biologique, la malade avait une anémie hémolytique à 7.5g/l avec un test de coombs positif et une thrombopénie à 19000. Les AAN étaient positif à 640 d'aspect homogène avec des anti-DNA positif et un complément consommé. Le bilan de thrombophilie constitutionnelle et acquise notamment le SAPL ainsi que le bilan de l'athérosclérose étaient négatifs. Le bilan étiologique de la vascularite secondaire (causes infectieuses et inflammatoires) est également revenu normal. L'échographie cardiaque et l'holter ECG étaient sans anomalies. L'angio-IRM des troncs supra aortique (TSA) a montré un épaississement carotidien pariétal interne G avec sténose filiforme étendue et retentissement sur l'artère cérébrale moyenne et antérieure homolatérale. Sur le plan thérapeutique, la malade a été prise en charge initialement pour son AVC chez les neurologues avant son transfert chez nous où 1 bolus MP de 1g et 3 bolus de cyclophosphamide ont été administrés relayés par une corticothérapie orale et azathioprine 150mg/J associés à des séances de kinésithérapie. L'évolution clinico-radiologique était bonne avec une régression du déficit moteur et de l'épaississement carotidien pariétal.

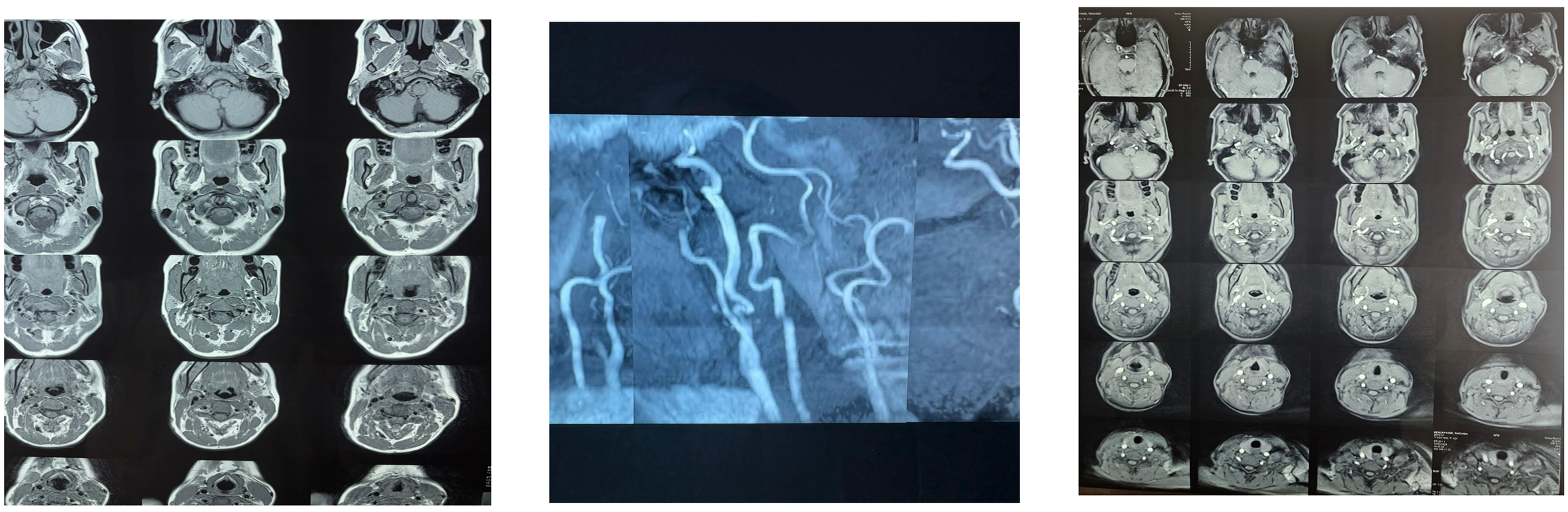

Angio-IRM des TSA avec séquence axiale T1, angiographique 3D TOF et T1 FS après injection de gadolinium objectivant un épaississement carotidien pariétal interne G avec sténose filiforme chez une patiente lupique

Discussion:

Les données sur la vascularite et la vasculopathie du SNC dans le LES sont rares, en particulier lorsqu'elles impliquent les gros vaisseaux cérébraux.

L'AVC ischémique survient chez 3 % à 20 % des personnes atteintes de LES et représente 15 % des décès chez ces patients (3).

La vascularite du système nerveux central (SNC) est une cause rare d'AVC ischémique, même chez les personnes atteintes de LES.

Lorsqu'une vascularite du SNC est à l'origine d'un AVC ischémique, elle est généralement associée à une infection et rarement due à un processus primaire. Les causes les plus fréquentes d'AVC chez les patients atteints de LES, décrites dans la littérature, sont : un état d'hypercoagulabilité médié par les anticorps antiphospholipides, une cause cardio-embolique, comme dans l'endocardite de Libman-Sacks, ou encore l'athérosclérose, notamment en association avec une hypertension ou une accélération induite par l'usage prolongé des corticoïdes (4). La particularité chez notre malade c'est que l'AVC était une complication d'une vascularite avec sténose de gros vaisseau « la carotide » qui semble être primaire après l'exclusion des causes secondaires. La mortalité chez les patients atteints de vascularite du SNC touchant les gros vaisseaux est extrêmement élevée (environ 67 %) (5). Afin d'éviter une issue fatale, un diagnostic immédiat et un traitement immunosuppresseur agressif sont nécessaires. L'absence de lignes directrices fondées sur des preuves indique que le traitement de la vascularite cérébrale des gros vaisseaux reste individuel. Une amélioration ou une rémission complète du LES avec atteinte neurologique d'origine vasculaire a été observée avec des corticostéroïdes à forte dose seuls ou en association avec des immunosuppresseurs tels que le cyclophosphamide, le méthotrexate, l'azathioprine et le mycophénolate mofétil (6). Dans notre cas, un traitement par un bolus de MP et 3 bolus de cyclophosphamide relayés par une corticothérapie orale et l'azathioprine ont permis une récupération complète sur le plan clinique et une amélioration des lésions radiologiques.

Conclusion:

La vascularite carotidienne est une manifestation rare du lupus, mais potentiellement révélatrice. Une combinaison de données cliniques, sérologiques et d'imagerie peut avoir une valeur diagnostique suffisante pour éviter de retarder le traitement. Une technique non invasive, sans exposition aux radiations, telle que l'IRM, semble offrir une sensibilité adéquate pour détecter des lésions du SNC en lien avec les symptômes cliniques.

Ce cas souligne l'importance d'évoquer le LES devant toute atteinte vasculaire inexpliquée, afin d'initier rapidement une prise en charge adaptée.

Références :

1. *Calle-Botero, Estefania; Abril, Andy . (2020). Lupus Vasculitis. Current Rheumatology Reports, 22(10), 71–. doi:10.1007/s11926-020-00937-0 .*
2. *Ramos-Casals M, Nardi N, Lagrutta M, Brito-Zerón P, Bové A, Delgado G, et al. Vasculitis in systemic lupus erythematosus: prevalence and clinical characteristics in 670 patients. Medicine (Baltimore). 2006;85(2):95–104.*
3. *Cervera R, Khamashta MA, Font J, Sebastiani GD, Gil A, Lavilla P, et al. Morbidity and mortality in systemic lupus erythematosus during a 10-year period: a comparison of early and late manifestations in a cohort of 1,000 patients.Medicine (Baltimore) 2003.*
4. *Lingam S, Stout JM, Guzik AK, Ranasinghe TIJ. Stroke in a young adult: Immunomodulation-responsive bilateral supraclinoid carotid artery vasculopathy secondary to systemic lupus erythematosus. Pract Neurol. 2023 Dec;22(6). Published December 12, 2023.*
5. *Lee MA, Hwang BW, Lee DK, Lee CJ, Kim JH, Ahn SH. Acute stroke caused by large vessel vasculitis in a patient with systemic lupus erythematosus. J Neurosonol Neuroimag. 2022;14(1):XX–XX. doi:10.31728/jnn.2022.00112.*
6. *Bockle, B. C.; Jara, D.; Aichhorn, K.; Junker, D.; Berger, T.; Ratzinger, G.; Sepp, N. T. . (2014). Cerebral large vessel vasculitis in systemic lupus erythematosus. Lupus, 23(13), 1417–1421. doi:10.1177/0961203314541689 .*