Quand le lupus se mue en foudre neuromusculaire: A propos d'un cas de myosite lupique fulminante

1er Auteur : Chaïmaâ Zeroual, Résidente en médecine interne, Département de médecine interne, CHU Ibn Rochd, Casablanca, MAROC.

Autres auteurs, équipe:

- Mina Moudatir, Professeure de l'enseignement supérieur en médecine interne et immunologie clinique, Département de médecine interne, CHU Ibn Rochd, Casablanca, MAROC.
- Khadija Echchilali, Professeure de l'enseignement supérieur en médecine interne et immunologie clinique, Département de médecine interne, CHU Ibn Rochd, Casablanca, MAROC.
- Hassan Elkabli, Professeur de l'enseignement supérieur en médecine interne et immunologie clinique, Chef de service du département de médecine interne, CHU Ibn Rochd, Casablanca, MAROC.

INTRODUCTION

Le lupus érythémateux systémique (LES) est une maladie auto-immune polymorphe, caractérisée par une atteinte multisystémique d'expression clinique et biologique variée. Si les atteintes cutanées, articulaires, hématologiques et rénales sont fréquentes, les manifestations neuromusculaires demeurent rares et souvent méconnues. Parmi elles, la myosite lupique qui constitue une complication exceptionnelle, pouvant mettre en jeu le pronostic vital en raison de l'atteinte respiratoire sévère. Nous rapportons l'observation d'un patient jeune, dont le lupus s'est compliqué d'une association dramatique de myosite et d'atteinte neurologique centrale sévères.

CAS CLINIQUE

Patient homme, 37 ans, connu allergique au sulfaméthoxazole-triméthoprime. Il s'est présenté avec des manifestations cutanéo-muqueuses, articulaires et rénales caractéristiques d'un LES. Cliniquement, on retrouvait un érythème malaire, des lésions vésiculaires et des macules de la face dorsale des mains avec érythème péri-unguéal **(Figure 1)** non douloureux, une alopécie non cicatricielle et des érosions buccales. Sur le plan articulaire, le patient décrivait des polyarthralgies inflammatoires et avait des déformations en maillet bilatérales réductibles des cinquièmes doigts. Au plan rénal, la biologie montrait une protéinurie à 0,94 g/24 h associée à une leucocyturie (14 000 /mL) tandis que la fonction rénale était conservée. La ponction biopsie rénale a objectivé une néphrite lupique de classe I. Le bilan immunologique était en faveur d'un LES actif (ANA fortement positifs à 1/1280, présence d'anti-Sm et d'anti-DNA natifs avec hypocomplémentémie). La classification selon les critères ACR/EULAR 2019 a été retenue (score total 36) et le SLEDAI était de 22, témoignant d'une poussée sévère. Après une phase initiale, le tableau clinique s'est brutalement compliqué par une atteinte neuromusculaire majeure. Le patient a présenté quatre crises tonicocloniques généralisées, évoluant en état de mal épileptique, et s'est installé en une confusion prolongée. L'EEG montrait des anomalies diffuses et l'IRM cérébrale objectivait une atrophie cortico-sous-corticale **(Figure 2)** associée à des lésions de la substance blanche. Parallèlement, une atteinte musculaire importante est apparue : déficit moteur proximal et distal coté à 2/5. Le bilan biologique a montré une élévation franche des enzymes musculaires (CPK = 3 847 UI/L) avec un rapport ASAT/ALAT > 1. L'étude électroneuromyographique a confirmé une atteinte myogène avec signes d'activité spontanée, concordant avec un pattern myositique. L'immunodot de myosite a été réalisé à deux reprises revenant négatif et la biopsie musculaire a été prévue mais non faite devant la sévérité de la poussée neuromusculaire. Le patient a été traité en urgence par bolus de méthylprednisolone 1g/j pendant 3 jours et du cyclophosphamide 750 mg en perfusion. Une immunoglobulinothérapie intraveineuse 1g/kg a été démarrée mais l'évolution a été rapidement défavorable. Le patient a développé une détresse respiratoire secondaire à une défaillance diaphragmatique et est décédé des suites de cette insuffisance ventilatoire.

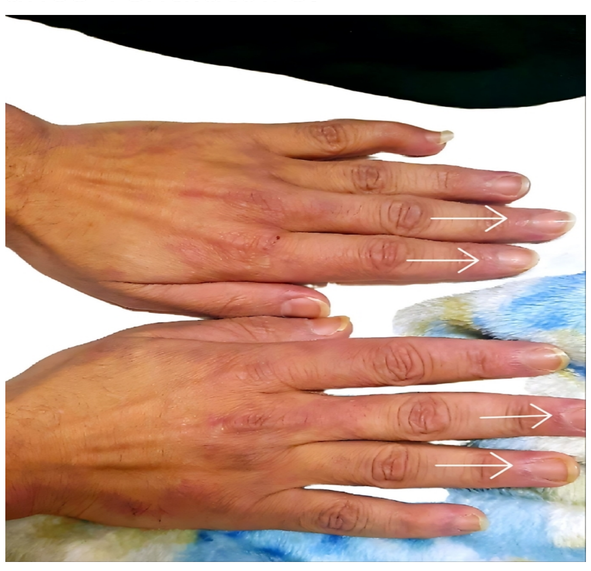

Figure 1: L'érythème péri-unguéal évocateur du LES

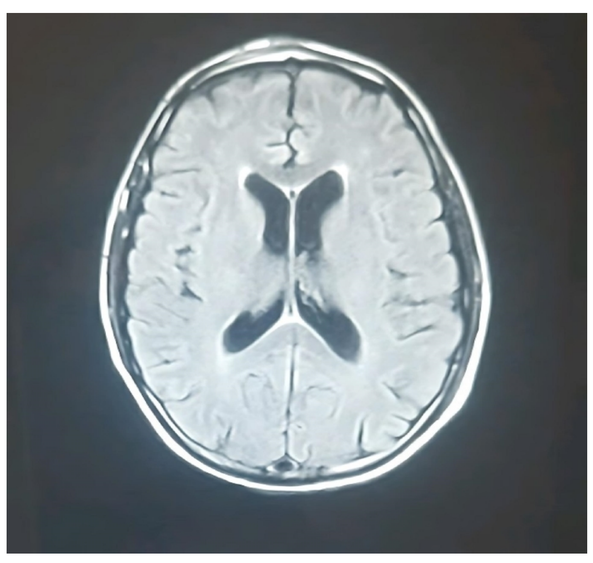

Figure 2: Coupe coronale de l'angio-IRM cérébrale objectivant l'élargissement des sillons cortico-sous corticaux avec une légère ventriculomégalie.

CONCLUSION

La myosite lupique demeure une entité rare, souvent difficile à distinguer des autres myopathies inflammatoires idiopathiques. Sa gravité réside dans le risque d'atteinte des muscles respiratoires, source d'insuffisance ventilatoire potentiellement fatale. Ce cas illustre l'extrême sévérité des formes neuromusculaires du lupus, rappelant la nécessité d'un dépistage précoce et d'une prise en charge immunosuppressive énergique, tout en soulignant le pronostic sombre qui persiste malgré une thérapeutique appropriée.

Conflits d'intérêts: Les auteurs déclarent n'avoir aucun conflit d'intérêts.