Médecine interne

CA 032

Révélation très tardive d'un lupus érythémateux systémique chez un homme

1er auteur : A. Yokamamoharan (1)

Autres auteurs, équipe : B. Lioger (1) ; M. Journaud (1) ; S. Gay (1) ; J. Clément (1) ; K. Stankovic Stojanovic (1) ; **C. Giret (1)**

(1) Service de médecine interne et polyvalente 2, Centre Hospitalier Simone Veil, Blois

INTRODUCTION

Le lupus érythémateux systémique est une maladie auto-immune rare, principalement diagnostiquée chez les femmes entre 30 et 39 ans, dont les manifestations cliniques variées peuvent rendre le diagnostic complexe. Si le lupus touche essentiellement la femme jeune, quelques cas de révélation tardive, définie arbitrairement au-delà de 50 ans, ont été rapportés. Ils se distinguent par une moindre prédominance féminine, une présentation clinique atypique et une mortalité plus élevée. Nous rapportons une observation de lupus de diagnostic tardif.

OBSERVATION

Un **patient de 85 ans** était admis dans le service de médecine interne pour exploration d'une altération de l'état général et présentait les signes suivants :

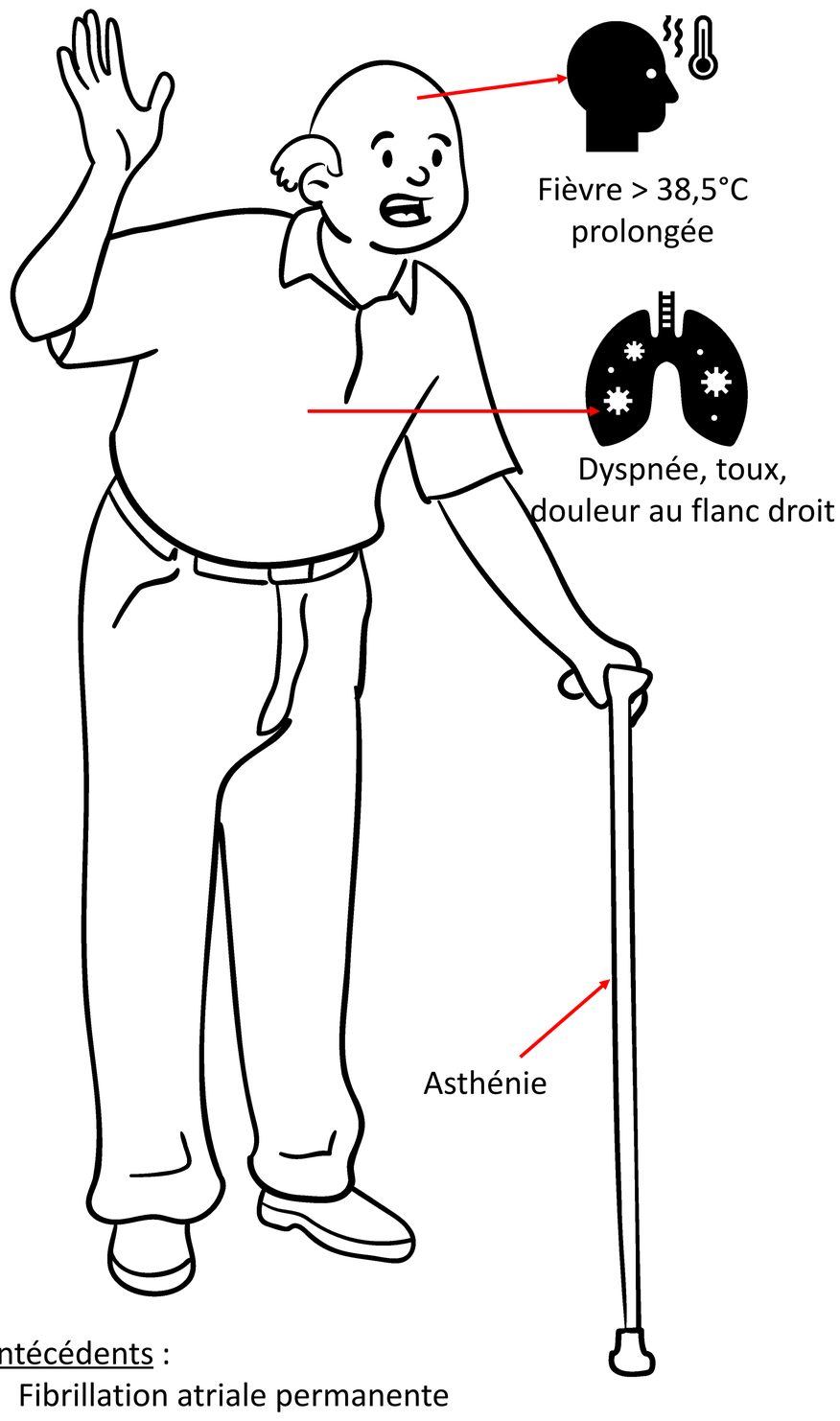

Antécédents :
- Fibrillation atriale permanente
- Kératoses actiniques du scalp
- Perforation sub-totale du tympan gauche
- Cataracte cortico nucléaire bilatérale opérée
- Kératite à adénovirus droite
- Conjonctivites

Traitement :
- BISOPROLOL 1,25 mgx2/jour
- APIXABAN 5 mg x 2/jour

Bilan biologique de routine :
- CRP 116 mg/L, leucopénie à 1,7 G/L dont 0,486 G/L de PNN et 0,962 G/L de lymphocytes, anémie normocytaire inflammatoire avec Hb à 9,2 g/dL, Plaquettes 385 G/L, élévation isolée des GGT à 86 UI/L sans cytolyse, DFG 82 ml/min/m2, pas de troubles ioniques

Bilan infectieux :
- Examen négatifs : antigénurie légionelle, PCR respiratoire multiplex, quantiferon, hémocultures en incubation prolongée, sérologies VIH/VHC/brucellose/fièvre Q et recherche de Whipple dans les selles et la salive, ECBC contaminé par la flore ORL
- Ponction d'un épanchement pleural gauche : exsudat, pas de cellules anormales, pas de germes en bactériologie/mycobactériologie
- Sérologies EBV et CMV en faveur d'une infection ancienne, sérologie VHB en faveur d'une immunité post-vaccinale, sérologie bartonelle faiblement positive avec PCR bartonelle négative

Autres examens complémentaires :
- Radiographie thoracique : épanchement pleural bilatéral prédominant à gauche
- ETT : pas d'arguments pour une endocardite
- TEP scanner : lésion hypermétabolique du 1/3 inférieur de l'œsophage
- FOGD : hernie hiatale par glissement non compliquée
- Biopsie de l'artère temporale : lésions d'athérosclérose diffuse
- Myélogramme : pas d'arguments pour une hémopathie
- BOM : hypoplasie médullaire sans élément suspect de malignité

Au terme de tous ces examens, pas de diagnostic et patient très altéré **MAIS** un jour, apparition brutale de … :
- livdeo racemosa aux membres inférieurs
- Polyarthrite bilatérale symétrique distale non érosive migratrice des MCP et poignets

Bilan immunologique :
- FAN + à 1/1280 avec aspect homogène
- anticorps anti ADN fortement positifs (> 100 UI/L)
- FR + avec présence d'une cryoglobuline de type de II
- Complément : diminution du C4
- RAI + (prélevés en vue de transfuser le patient pour une anémie inflammatoire à 7,7 g/dL sans stigmate d'hémolyse) sans allo anticorps avec un test de Coombs positif à 3 croix sur les IgG et C3

Diagnostic : lupus érythémateux systémique avec atteinte cutanée, articulaire, séreuse et hématologique

Traitement : PREDNISONE 30 mg/j + HYDROXYCHLOROQUINE 200 mgx2/j permettant l'apyrexie et la régression des manifestations systémiques

DISCUSSION

- Dans la littérature, le lupus à début tardif (après 50 ans) représente moins de 20% des cas incidents [2] et 3 séries rétrospectives françaises de cas de lupus à début tardif ont été publiées, dont les caractéristiques sont résumées dans le tableau suivant :

	Sex ratio (F/H)	Délai diagnostic moyen	Age moyen lors du diagnostic (valeurs extrêmes)	Manifestations clinico-biologiques
Gaujard et al., 2003 [1] 17 patients > 65 ans en France	1.83/1	12 mois	72,9 ± 3,6 ans	✓ Fréquentes : - Fièvre - Arthrites - Sérites - Thromboses - Cytopénies - Bilan immunologique positif : FAN, anti-ADN, anti-SSA, hypocomplémentémie, ACC, anti-cardiolipines, facteur rhumatoïde, test de Coombs + Rares : - Atteinte cutanée - Atteinte neurologique
Boddaert et al., 2004 [2] 47 patients > 50 ans en France	2,6/1	15,8 mois	59 ± 7 ans (50 – 77 ans)	
Zulfiqar et al., 2015 [3] 18 patients > 65 ans en France	3,5/1	13 mois	74,1 ± 4,2 ans (67 – 82 ans)	

CONCLUSION

La reconnaissance des spécificités du lupus à début tardif, dont l'épidémiologie masculine fréquente, la présence d'atteinte des séreuses et les arthralgies, est nécessaire pour améliorer le diagnostic au sein des nombreux diagnostics différentiels de la personne âgée.

REFERENCES BIBLIOGRAPHIQUES

1. Gaujard S, Broussolle C, Cathebras P, Dupond JL, Massot C, Ninet J, et al. [Systemic lupus erythematosus with disease onset after age 65]. Rev Med Interne. 2003 May;24(5):288-94.
2. Boddaert J, Huong DLT, Amoura Z, Wechsler B, Godeau P, Piette JC. Late-onset systemic lupus erythematosus: a personal series of 47 patients and pooled analysis of 714 cases in the literature. Medicine (Baltimore). 2004 Nov;83(6):348-59.
3. Zulfiqar AA, Courtel T, Novella JL, Pennaforte JL. [Late-onset lupus in the elderly after 65 years: retrospective study of 18 cases]. Geriatr Psychol Neuropsychiatr Vieil. 2015 Jun;13(2):157-68.