Syndrome de Goujerot Sjogren avec atteinte systémique induit par Pembrolizumab: à propos d'un cas et revue de la littérature

Auteurs:
- Nouhoum Kone, Interne, Médecine interne, Centre Hospitalo-Universitaire Gabriel Touré, Bamako, Mali.
- Pauline Bertolaso, Praticien Hospitalier, Oncologie Médicale, Centre Hospitalier Agen-Nérac, Agen, France.
- Astelly Nzingoula, Praticien Hospitalier, Centre Hospitalier Agen-Nérac, Agen, France.
- Vincent Laborie, Praticien, Anatomopathologie, Centre de pathologie de Montauban, Montauban, France.
- Mélanie Roriz, Praticien Hospitalier, Médecine Interne, Centre Hospitalier Agen-Nérac, Agen, France.

Introduction : Nous rapportons un cas de Syndrome de Goujerot Sjogren (SGS) induit par Pembrolizumab avec atteinte systémique et analysons les cas décrits dans la littérature.

Observation : Un homme de 68 ans d'origine européenne, était hospitalisé pour une polyneuropathie, polyarthralgies et insuffisance rénale aigue.
Parmi ses antécédents on notait une hypertension artérielle et un tabagisme sevré. Il était suivi pour un adénocarcinome pulmonaire (non muté EGFR, ALK, ROS et PDL1 négatif) diagnostiqué 2 ans auparavant. Une prise en charge chirurgicale et une chimiothérapie adjuvante (Cisplatine et Navelbine) avaient été instaurée. Dix mois avant l'hospitalisation, une deuxième ligne de traitement par Carboplatine, Pemetredex et Pembrolizumab avaient été débutées.
A l'admission, il décrivait des polyarthralgies, des douleurs neurogènes des 4 membres, et un syndrome sec oculaire et buccal d'installation récente. Le bilan biologique retrouvait une créatinine plasmatique à 180 µmol/l (versus 90 µmol/l), une protéinurie à 0,8 g/g de créatininurie sans leucocyturie. Le bilan mettait en évidence des anticorps anti nucléaires à 1/640 avec anti-SSA (Ro52/ anti trim21) et anti-SSB. Il n'y avait pas de cryoglobulinémie.
Une biopsie rénale retrouvait des lésions de néphrite interstitielle aigue focal. L'EMG des 4 membres objectivait une polyneuropathie axonale sensitivomotrice démyélinisante des quatre membres. La ponction lombaire retrouvait une méningite lymphocytaire avec 14 éléments/mm^{3,} hyper-protéinorachie (0.51g/l). Les IRM médullaires et cérébrales étaient normales.
Le syndrome sec oculaire et buccal était objectivé par un test de Schirmer et un flux salivaire anormaux. Une biopsie des glandes salivaires montrait un infiltrat lymphocytaire avec un focus score > 1, constitué principalement de lymphocytes T CD3+.
Le diagnostic de maladie de Gougerot Sjogren avec atteinte rénale, neurologique et articulaire induite était retenu.
Une corticothérapie à la dose de 1 mg/kg était introduite et le traitement par pembrolizumab suspendu.
Un traitement par immunoglobulines à doses immunomodulatrices était initié. Une amélioration clinique et biologique était constatée permettant de sevrer la corticothérapie en 3 mois et d'espacer les immunoglobulines.

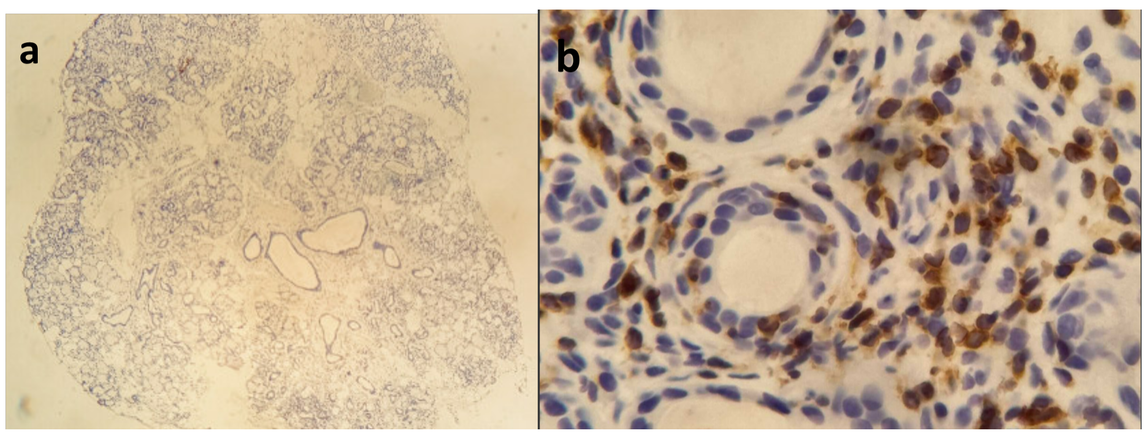

Figure 1 : Résultat de la biopsie des glandes salivaires accessoires du cas rapporté. L'analyse histologique (X100) (**a**) montre un infiltrat lymphocytaire des glandes salivaires. L'immunohistochimie (x200) montre un infiltrat principalement constitué de lymphocytes T CD3+ (**b**).

Discussion : En incluant le cas que nous rapportons, 40 cas de SGS induits par anti PD1/anti PDL1 sont rapportés entre 2017 et 2024. Il s'agit d'hommes dans 58 % des cas, âgés en moyenne de 63,4 ans (min : 26 ; max : 80). Les patients recevaient un traitement par anti PD1 dans 75% des cas, et antiPDL1 dans 25%. Le SGS induit était rapporté dans tous les types de cancer.
Il survenait en moyenne 18 semaines après le début du traitement (min : 2 ; max 112). Le SGS était révélé par un syndrome sec buccal chez 96% des patients et un syndrome sec oculaire chez 74%. Le diagnostic de SGS était retenu sur des anticorps antinucléaires ou anti-SSA positifs dans 60 % des cas. Le résultat de la BGSA était disponible pour 30 patients avec un focus score > 1 dans 96% des cas. Un tiers des patients présentait une atteinte d'organe : neuropathie périphérique (N=7), arthralgies (N=7), pneumopathie interstitielle (N=3), atteinte cutanée (N=3), néphropathie interstitielle (N=2), atteinte parotidienne (N=1), et atteinte du système nerveux central (N=2). La survenue du SGS motivait l'arrêt du traitement par ICI dans 47% des cas.
La prise en charge rejoignait celle du SGS primaire (traitement symptomatique, corticothérapie, immunosuppresseur, ou immunoglobulines).
Lorsque l'analyse histologique de la BGSA était fournie, celle-ci mettait en évidence un infiltrat lymphocytaire T CD3+, et une absence de centre germinatif.

Conclusion : Le SGS induit par antiPD1/PDL1 est rapporté plus fréquemment chez l'homme, avec une fréquence élevée d'atteinte systémique. Il convient donc de l'évoquer sous inhibiteur de checkpoint et de réaliser les explorations nécessaires à la confirmation diagnostic. Les résultats des BGSA suggèrent une physiopathologie différente du SGS primaire.

Références bibliographiques:
*Bitoun S, Rousseau A, Gosset M, Belkhir R, Lazure T, Mariette X, et al. Immune Checkpoint Inhibitor-induced Sicca Syndrome. Rheum Dis Clin North Am. 2024; 50(2):291-300.
*Ghosn J, Vicino A, Michielin O, Coukos G, Kuntzer T, Obeid M. A severe case of neuroSjögren's syndrome induced by pembrolizumab. J Immunother Cancer 2018;6:110.
*Ramos-Casals M, Maria A, Suárez-Almazor ME, Lambotte O, Fisher BA, HernándezMolina G, et al. Sicca/Sjögren's syndrome triggered by PD-1/PD-L1 checkpoint inhibitors. Data from the International ImmunoCancer Registry (ICIR). Clin Exp Rheumatol. 2019;37 Suppl 118(3):114-22.