MEDECINE INTERNE

CA 045

Pachyméningite rhumatoïde traitée par Rituximab chez une patiente porteuse d'une polyarthrite rhumatoïde en rémission: à propos d'un cas

Jean-Christ AIDASSO, Praticien associé, Service de Médecine Interne, CH Agen, FRANCE
Astelly NZINGOULA, PH, Service de Médecine Interne, CH Agen, FRANCE
Joëlle LAPOIRIE, PH, Service de Médecine Interne, CH Agen, FRANCE
Mélanie RORIZ, PH, Service de Médecine Interne, CH Agen, FRANCE

Introduction

La méningite rhumatoïde est une complication rare de la polyarthrite rhumatoïde dont le diagnostic nécessite un contexte évocateur et l'exclusion des diagnostics différentiels. Sa prise en charge n'est pas codifiée.

Observation

-Femme de 76 ans, autonome, tabagique à 1paquet/jour, hypertendue et affectée depuis deux ans d'une polyarthrite rhumatoïde (PR) séropositive et non érosive traitée depuis 6 mois par UPADACITINIB, après une première ligne de traitement par METHOTREXATE et ADALIMUMAB

-Hospitalisation pour céphalées hémicrâniennes évoluant depuis un mois, troubles mnésiques avec épisodes de confusion; pas de fièvre, pas de symptômes extra neurologiques; aucun signe d'activité de la PR

-Mise en évidence d'une méningite (90 cellules/mm3 dans le LCS) lymphocytaire à 76%; protéinorachie à 0,57g/L

-Bilan morphologique: aspect de leptoméningite temporo-occipitale droite à l'IRM cérébrale initiale; IRM médullaire et EEG sans anomalies

-<u>Recherche étiologique:</u>

*Recherche infectieuse extensive négative (Tableau I)

*Franche élévation de l'IL6 dans le LCS (520pg/ml) par rapport à l'Il10 (16,7pg/mL) non en faveur d'un lymphome

*Absence de clone lymphomateux dans le sang et dans le LCS

*Absence d'arguments clinico-biologiques pour une sarcoïdose, une connectivite, une vascularite systémique, une maladie à IgG4, ni pour une encéphalite auto-immune ; positivité des anticorps anti-CCP dans le LCS (Tableau I)

*Anapath de biopsie neuroméningée: pachyméningite inflammatoire à prédominance lymphocytaire

➔ Par élimination, diagnostic retenu de pachyméningite rhumatoïde

-Traitement: corticothérapie avec bolus sur 3jours, puis 1mg/kg de PREDNISONE, associée au RITUXIMAB 1g J1-J15

-Evolution à 6 semaines de traitement: disparition de la confusion, de la méningite (4 éléments/mm3 et protéinorachie 0,33g//L) et régression des lésions IRM (Figure 1)

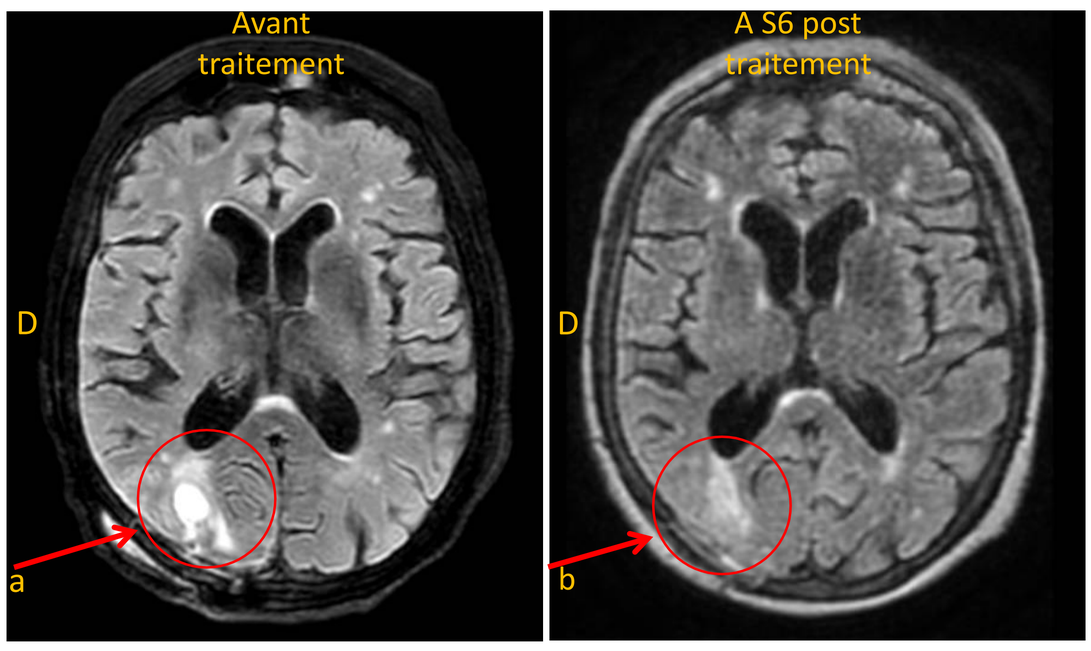

<u>Figure 1</u>: IRM cérébrales avant et après traitement
a : IRM montrant les lésions avant traitement
b : Régression des lésions à 6 semaines de traitement

Tableau I : Bilan infectieux et auto-immun de la patiente

	Recherche dans le sang	Recherche dans le LCR
Bilan infectieux	-Sérologies VIH, VHB, VHC, EBV, brucella, Lyme, syphilis, rickettsie, coxiella, leptospirose, négatives -PCR CMV, BK virus et Whipple négatives -Ag galactomannane négatif	PCR +culture mycobactéries négatives; PCR multiplex, mycoplasma, chlamydia, Whipple, tularémie, HSV, BK virus, JC virus, West Nile Virus, toxoplasmose négatives ; Ag cryptocoque négatif
Bilan auto-immun	FAN 1/320 moucheté, anti DNA natif, anti ENA; aPL, ANCA négatifs, ECA normale, complément non consommé Anticorps anti-neuronaux, anti-neuropile, anti MOG, anti-AQP4 négatifs ; IgG4 bas ; anti CCP et FR positifs	IgG4 bas Anti neuronaux et anti-neuropile négatifs ; Anti MOG négatifs ; **Anti CCP positifs**

Discussion

-La méningite rhumatoïde est une entité rare, avec un âge moyen au diagnostic est de 75 ans

-Le diagnostic de PR précède souvent celui de la méningite, dont la survenue est indépendante de l'activité de la PR

-Tableau clinique très polymorphe : céphalées, crises convulsives, déficits neurologiques focaux, manifestations psychiatriques

-Aspect classique de méningite lymphocytaire à la PL; lepto et/ou pachyméningite fréquente à l'IRM cérébrale

-Nécessité d'éliminer des diagnostics différentiels (infectieux, carcinomateux, granulomatose, encéphalite auto-immune)

-Le dosage des anti-CCP dans le LCS et la biopsie méningée peuvent être d'une aide précieuse au diagnostic

-Sur le plan thérapeutique, pas de recommandations: utilisation rapportée de la corticothérapie et divers immunosuppresseurs avec une évolution plutôt satisfaisante; peu de cas rapportés avec le RITUXIMAB

Conclusion

Entité rare, la méningite rhumatoïde est à évoquer devant une lepto/pachyméningite. Le diagnostic nécessite l'élimination de causes plus fréquentes, et peut nécessiter une biopsie neuroméningée.