THÈME GÉNÉRAL

046

Syndrome de fuite capillaire associé à une connectivite de chevauchement

- Kim-Liên, BAUD, Chef de clinique, Médecine Interne, CHRU Bretonneau, Tours, FRANCE
- Anne, MURARASU, Dre, Médecine Interne, CHRU Bretonneau, Tours, FRANCE
- Nathalie, COSTEDOAT-CHALUMEAU, Pre, Médecine Interne, Hôpital Cochin AP-HP, Paris, FRANCE
- Alexandra, AUDEMARD-VERGER, Pre, Médecine Interne, CHRU Bretonneau, Tours, FRANCE
- Marie-Charlotte, BESSE, Dre, Médecine Interne, CHRU Bretonneau, Tours, FRANCE

Introduction :

Le syndrome de Clarkson ou syndrome de fuite capillaire (SFC) est un phénomène rare se caractérisant par des œdèmes diffus avec état d'anasarque, une hypotension artérielle et des signes biologiques d'hémoconcentration. Les associations aux pathologies auto immunes sont décrites dans la littérature.

Observation :

Une patiente de 36 ans suivie pour une sclérodermie systémique cutanée limitée anti RNP+ traitée par Hydroxychloroquine et Bosentan, est hospitalisée devant une asthénie avec douleurs abdominales et œdème palpébral bilatéral. Cliniquement, on retrouvait un rash malaire, un chemosis, une baisse d'acuité visuelle et une anasarque. Le bilan biologique retrouvait des signes d'hémoconcentration (hématocrite 51% et albumine 29 g/l), une protéinurie/créatininurie à 0.9 g/g, et la positivation d'anticorps anti-Sm, sans anti SSA, avec une consommation du complément (C4 < 0,02 g/l, C3 0,20 g/). L'ETT (**Figure 1**) et l'IRM cardiaque retrouvaient un infiltrat œdémateux diffus. Le TDM retrouvait un œdème diffus de l'ensemble du tube digestif (**Figure 2**). Le bilan ophtalmologique retrouvait un décollement séreux rétinien maculaire bilatéral en faveur d'un syndrome d'effusion uvéale (**Figure 3**). La ponction biopsie rénale retrouvait une glomérulonéphrite lupique classe 2 mais la protéinurie modérée n'expliquait pas l'anasarque. La ponction d'ascite retrouvait un liquide pauvre en protides. Il n'y avait pas de gammapathie monoclonale. On retenait le diagnostic lupus systémique avec SFC secondaire. Un traitement par corticothérapie, cyclophosphamide et immunoglobulines polyvalentes (IgIV) à 2g/kg pour 6 cures ont été introduit permettant une régression des symptômes et notamment du syndrome d'effusion uvéale avec recollement de la rétine. A quasiment deux ans de l'épisode initial, il n'y a pas eu de rechute sous traitement d'entretien par Mycophenolate Mofetil.

Discussion :

Le SFC peut être primaire, associé à des gammapathies monoclonales, ou secondaire. Le SFC peut conduire à une défaillance multiviscérale avec une mortalité autour de 20%. Le traitement du SFC repose sur les IgIV et le traitement de la cause sous-jacente[1]. A ce jour, une série de 5 cas de SFC associé aux pathologies auto-immunes a été rapportée[2]. Les maladies auto-immunes associées étaient une polymyosite (1/5), et la maladie de Sjögren (4/5) associée à une sclérodermie systémique pour 1/4 patients. Le traitement du SFC associait les IGIV pour 4/5 patients à un traitement spécifique de la maladie auto-immune avec
2/5 patients traités par corticostéroïdes et 3/5 par immunosuppresseurs. Concernant notre patiente, elle ne présentait pas de maladie de Sjögren et le traitement par corticoïdes seuls, limité par la sclérodermie systémique n'a pas permis la rémission. Il n'y a pas eu de rechute à l'arrêt des IGIV, avec un traitement immunosuppresseur d'entretien.

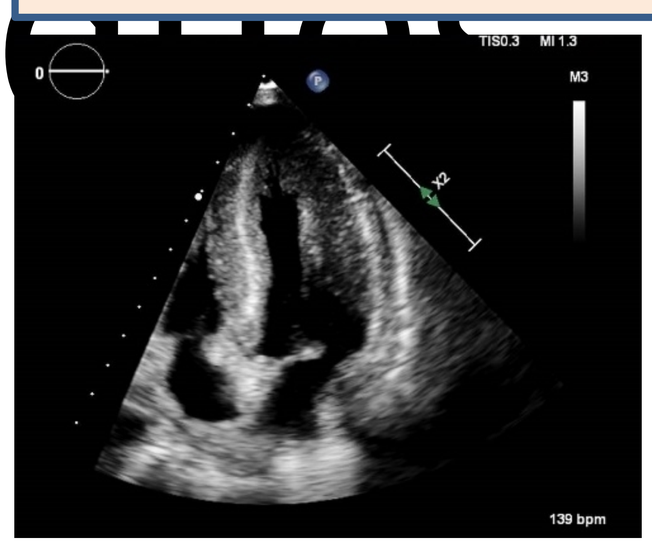

Figure 1. Echocardiographie avec cardiopathie hypertrophique et épanchement péricardique diffus

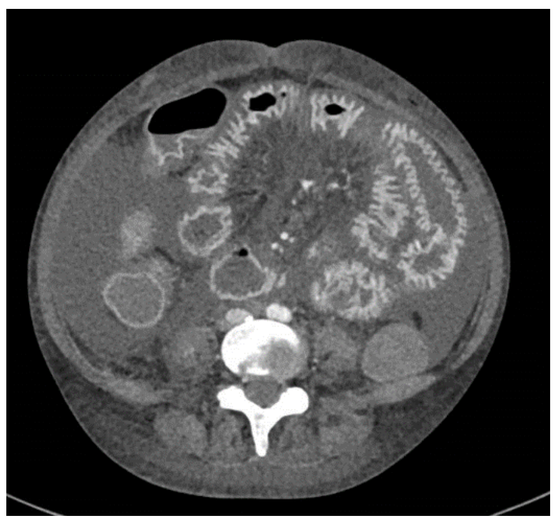

Figure 2. Œdème sévère diffus de la paroi digestive et ascite

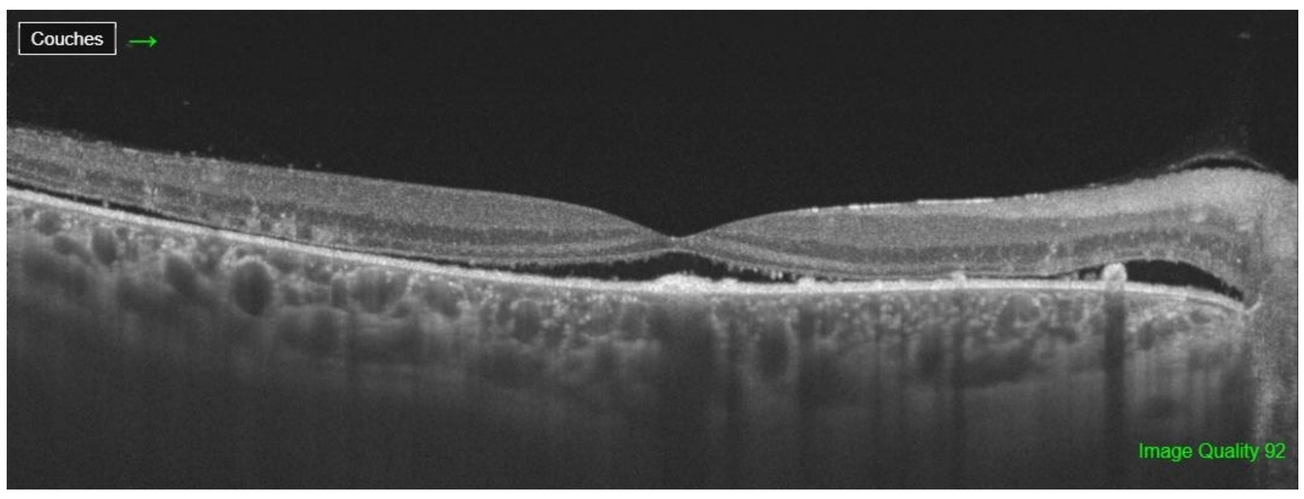

Figure 3. Syndrome d'effusion uvéale

Conclusion :

Le SFC est une maladie rare. Il semble pouvoir s'associer aux maladies auto immunes. Nous décrivons un SFC associé à une connectivite de chevauchement avec lupus systémique et sclérodermie systémique d'évolution favorable sous IgIV, corticoïdes et Cyclophosphamide sans rechute à 2 ans sous Mycophenolate mofetil en traitement d'entretien.

Déclarations de liens d'intérêts Les auteurs déclarent ne pas avoir de liens d'intérêt.

Références :

1. Druey KM, Arnaud L, Parikh SM. Systemic capillary leak syndrome. Nat Rev Dis Primer. 14 nov 2024;10(1):86.
2. Guffroy A, Dervieux B, Gravier S, Martinez C, Deibener-Kaminsky J, Hachulla E, et al. Systemic capillary leak syndrome and autoimmune diseases: A case series. Semin Arthritis Rheum. 1 févr 2017;46(4):509-12.