Dermatomyosite à anti MDA5 : Profil épidémiologique, clinique, thérapeutique et évolutif : A propos de 05 cas

1er Auteur : NAOUAL, ELOUARDI, Médecin résidente , Service Médecine Interne et Immunologie Clinique, CHU Mohammed VI, Tanger, Maroc

Autres auteurs, équipe:

- W .CHAWAD, Professeur Assistant, Service Médecine Interne, CHU Mohammed VI, Tanger, Maroc
- I .RAAIDI, Médecin Résidente, Service Médecine Interne, CHU Mohammed VI, Tanger, Maroc
- N. DALHI, Médecin Résidente, Service Médecine Interne, CHU Mohammed VI, Tanger, Maroc
- R.AIT AMRANE, Médecin Résidente, Service Médecine Interne, CHU Mohammed VI, Tanger, Maroc
- Z. MRIKA: Médecin Résidente, Service Médecine Interne, CHU Mohammed VI, Tanger, Maroc
- SOUMAYA, ELBACHIRI, Professeur Assistant, Service Médecine Interne, CHU Mohammed VI, Tanger, Maroc
- M.BOURKIA , Professeur de l'Enseignement Supérieur, Service Médecine Interne, CHU Mohammed VI, Tanger, Maroc

Introduction :

Au sein des dermatomyosites (DM), les entités séropositives pour les anticorps du gène 5 associé à la différenciation anti mélanome (MDA5) représentent une catégorie rare et particulière de l'ensemble des dermatomyosites. Le pronostic est lié au tropisme pulmonaire de la maladie, et en particulier à l'atteinte interstitielle de progression rapide (RP-ILD).

Matériels et méthodes :

Nous avons réalisé une étude rétrospective colligeant les dossiers des patients porteurs d'une dermatomyosite à anti-MDA5 (DM-MDA5) suivis entre le 01 Janvier 2019 et le 31 Décembre 2024 au sein du service de Médecine Interne et d' Immunologie Clinique du Centre Hospitalier Universitaire Mohammed VI de Tanger .

Ont été inclus tous les patients répondant aux critères de l'European NeuroMuscular Center (ENMC) 2003 et ayant des anticorps anti-MDA5.

Résultats:

Notre série comprend cinq patients, dont quatre femmes et un homme, avec un âge moyen de 49 ans. Sur le plan neurologique, trois patients présentaient une dermatomyosite cliniquement amyopathique (CADM), tandis que deux patientes avaient une atteinte musculaire sévère. L'atteinte cutanée, quant à elle, était typique et évocatrice de la maladie chez l'ensemble des cas.

Le profil sérologique révèle la présence d'anticorps anti-MDA5 associés à l'anti-Ro52 chez trois patientes, dont l'une était également positive pour l'anti-TIF1γ. Les deux autres patients présentaient un anti-MDA5 isolé.

Une pneumopathie interstitielle rapidement progressive (RP- ILD) a été observée chez quatre patients, avec un délai moyen de progression de cinq semaines. Sur le plan thérapeutique, deux patientes ont reçu une trithérapie à base de de corticoïdes, mycophénolate mofétil (MMF) et cyclophosphamide. Une patiente a été traitée par immunoglobulines humaines combinées au cyclophosphamide. Une patiente présentant une atteinte pulmonaire débutante a reçu une corticothérapie associée au MMF, tandis qu'un patient a bénéficié d'une corticothérapie systémique suivie de six cures de cyclophosphamide, relayées par de l'azathioprine. Devant l'absence de progression clinique, fonctionnelle ou radiologique de la fibrose, l'indication du Nintedanib n'a pas été posé. Des complications telles que le pneumomédiastin et le pneumothorax ont été observées chez trois patients, entraînant une issue fatale dans un cas. Par ailleurs, une pyomyosite multifocale a été rapportée chez l'une des patientes.

Figure 1 : images montrant successivement : Papules de Gottron des mains et œdème palpébrale liliacé, pneumomédiastin de moyenne abondance avec PID

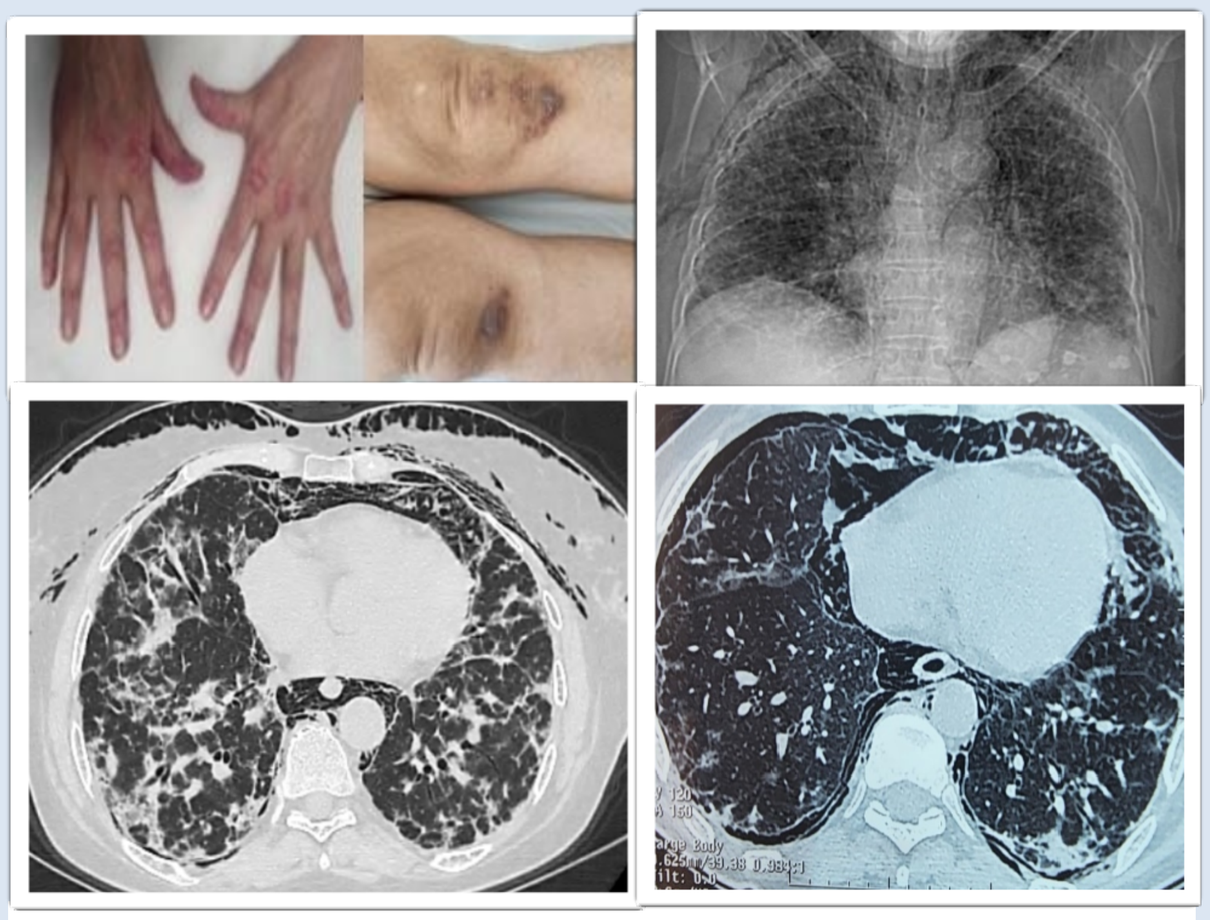

Figure 2 : images montrant successivement : papules de Gottron des mains et genoux, radio et TDM thoraciques montrant une PID Pattern PIC avec Pneumomédiastin et pneumothorax

Conclusion

La survenue de pneumothorax et de pneumomédiastin au décours d'une pneumopathie interstitielle constitue une complication redoutable chez les patients avec une dermatomyosite à anticorps anti MDA5. Un traitement précoce et agressif améliore significativement le taux de survie à 6 mois. Les traitements qui ont fait preuve d'efficacité sont le cyclophosphamide, le rituximab, le tacrolimus et les immunoglobulines intraveineuses voire la transplantation pulmonaire. Mais l'association de molécules immunosuppressives expose à un risque accru d'infections secondaires.

Référencesbibliographiques :

[1]. Sambhawana Bhandari 1,*,† , Lisa Zickuhr 1,† Robert Bucelli 5 and Deepali Sen 1,† A Review of MDA-5 Dermatomyositis and Associated Interstitial Lung Disease. Rheumatology 2024; 4: 33–48.

[2].H. Bellet, V. Pangnarind, C. Boudin, A. Cambon, T. Hübsch, C. Delin, E. Poisnel, F. Dutasta, C. Antoine, G. Defuentes, L. Karkowski Pneumomédiastin et emphysema sous-cutané au cours d'une dermatomyosite à anti MDA5: une complication à ne pas méconnaitre. La Revue de Médecine Interne Volume 44, Supplément 1, June 2023, Pages A261-A262

[3]. Antao Xu1,*, Yan Ye1,*, Qiong Fu1, Xinyue Lian1, Sheng Chen1, Qiang Guo1, Liang-jing Lu1, Min Dai1, Xia Lv1 and Chunde Bao1 Prognostic values of anti-Ro52 antibodies in anti-MDA5-positive clinically amyopathic dermatomyositis associated with interstitial lung disease. Rheumatology 2021; 60: 3343–3351.