ENTERITE LUPIQUE COMPLIQUEE D'UNE PSEUDO-OBSTRUCTION INTESTINALE: A PROPOS D'UNE OBSERVATION

1er auteur: Madiha MAHFOUDHI, Service de médecine interne et immuno-hématologie clinique, Centre Hospitalier de Périgueux, FRANCE.
Autres auteurs, équipe:
- Gildas BAULIER. Service de médecine interne et immuno-hématologie clinique. Centre Hospitalier de Périgueux. FRANCE.
- Dominique JARNIER, Service de médecine interne et immuno-hématologie clinique, Centre Hospitalier de Périgueux, FRANCE.
- Sihem GOURARI, Service de médecine interne et immuno-hématologie clinique, Centre Hospitalier de Périgueux, FRANCE.

INTRODUCTION

L'entérite lupique est une manifestation rare du lupus érythémateux systémique (LES), représentant cependant la première cause de douleur abdominale aigue induite par le LES. Elle est due à une vascularite intestinale des petits vaisseaux. Le diagnostic est particulièrement difficile lorsque cette manifestation est inaugurale du LES.

OBSERVATION

Patiente âgée de 75 ans épileptique depuis l'enfance, suivie pour un LES depuis 19 ans sous corticothérapie à faible dose au long cours.

- Admise en urgence pour suspicion d'un syndrome occlusif intestinal devant l'association de douleurs abdominales diffuses, un arrêt des matières depuis une semaine et une distension abdominale importante. Elle avait aussi un œdème des membres inférieurs gardant le godet.
- Examen cutané, cardio-vasculaire, pulmonaire et neurologique sans anomalies.
- **Examen biologique:** syndrome inflammatoire, anémie normochrome normocytaire sans signes d'hémolyse et hypoalbuminémie avec faible protéinurie.
- **Scanner abdomino-pelvien:** stase stercorale colique et grêlique diffuse sans obstacle.
- **TEP scanner:** hypermétabolisme des parois intestinales évoquant une vascularite digestive, une distension des anses intestinales avec épaississement œdémateux de leurs parois.
- L'évolution était marquée par l'aggravation de la distension et des douleurs abdominales malgré la mise en place d'une sonde naso-gastrique en aspiration et l'administration de lavements évacuateurs et de laxatifs.
- Scanner abdomino-pelvien de contrôle a montré un aspect en faveur d'une occlusion fonctionnelle.
- **Le diagnostic d'entérite lupique compliquée d'une pseudo-obstruction intestinale** et hypoalbuminémie a été retenu après avoir éliminé les diagnostics différentiels des troubles digestifs fréquemment associés au LES, à savoir une infection, une ischémie intestinale, une toxicité médicamenteuse ou un angioœdème héréditaire. La recherche de lupus anticoagulant était négative.
- Des marqueurs d'une poussée lupique ont été retrouvés notamment un anti-ADNn > 200 UI/ml et une consommation du C4.
- Une corticothérapie a été instaurée à base 3 bolus de méthylprednisolone relayés par predinisone 1mg/kg/j, ainsi que des perfusions d'albumine.
- **L'évolution clinico-biologique et radiologique** était bonne avec disparition des douleurs et de la distension abdominales, reprise d'un transit normal et réduction de l'œdème des membres inférieurs ainsi qu'une diminution du syndrome inflammatoire biologique et disparition de la distension intestinale sur le scanner abdomino-pelvien de contrôle.

DISCUSSION

- Les causes de douleurs abdominales aiguës au cours du LES sont nombreuses et variées, liées directement à la maladie ou d'origine iatrogène.
- **Une démarche diagnostique rigoureuse et rapide** est indispensable pour éviter les **complications vasculaires ischémiques et les perforations digestives**, qui aggravent le pronostic chez les patients lupiques.
- La prévalence de l'entérite est rare au cours du LES. Dans certaines séries, l'entérite est considérée comme la première étiologie entrainant un syndrome douloureux abdominal aigu chez un patient lupique.
- **Plusieurs diagnostics différentiels** des troubles digestifs fréquemment associés au LES doivent être recherchés avant de retenir le diagnostic d'entérite lupique, à savoir une infection, une pancréatite aigue, une ischémie intestinale, une toxicité médicamenteuse ou un angioœdème héréditaire.
- Sur le plan physiopathologique, l'entérite lupique serait liée à **une vascularite digestive**. Le tableau clinique n'est pas spécifique, associant à une douleur abdominale aiguë, des vomissements, des diarrhées, avec parfois un syndrome occlusif, et des signes d'irritation péritonéale.
- Les anomalies retrouvées à la tomodensitométrie abdominale associant un épaississement des parois digestives, une dilatation des anses intestinales et une infiltration de la graisse du mésentère sont évocatrices du diagnostic d'entérite lupique après avoir exclu les autres causes de douleurs abdominales au cours du LES.
- Le diagnostic est particulièrement difficile lorsque cette manifestation est inaugurale du lupus.
- L'entérite lupique est une complication grave du LES. Le pronostic peut être amélioré par un diagnostic précoce et un traitement adapté.
- Le traitement de première intention est la **corticothérapie**. Un **immunosuppresseur** peut être discuté en cas de **formes récidivantes ou sévères** résistantes aux corticoïdes.

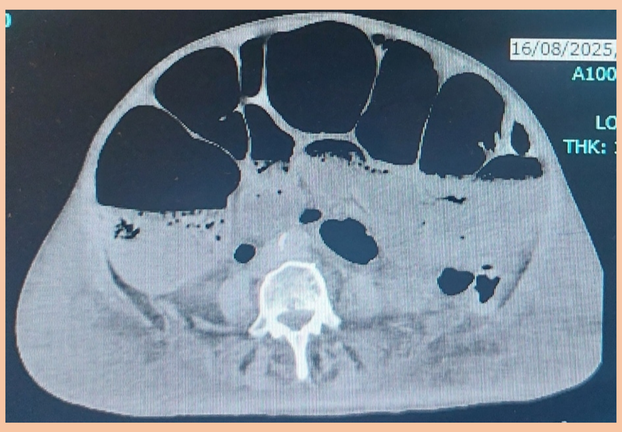

Scanner abdomino-pelvien avec injection de produit de contraste:
Distension grêlique et colique diffuse sans obstacle en faveur d'une occlusion intestinale fonctionnelle

CONCLUSION

L'entérite représente une complication peu fréquente du LES qu'il faut savoir évoquer devant un tableau de douleur abdominale aiguë. La tomodensitométrie est un examen clé pour le diagnostic d'entérite dont l'origine lupique sera confirmée par les données cliniques, biologiques et éventuellement endoscopiques. L'enquête étiologique doit surtout permettre d'éliminer d'autres causes de douleurs abdominales aiguës rencontrées au cours du LES.

REFERENCES

- **G Thomas et al**. Lupus enteritis: an uncommon manifestation of systemic lupus erythematosus with favourable outcome on corticostroids. Rev Med Interne. 2010.
- **Lee HA et al**. Panenteritis as an initial presentation of systemic lupus erythematosus. Korean J Gastroenterol. 2016.
- **C Dumain et al**. An acute enteritis. Rev Med Interne. 2020.
- **Bindukumari Sureshkumar N et al.** Recurrent lupus enteritis while on chronicimmunosuppressanttherapy. Cureus 14 (10): e30149. 2022.
- **Almutairi R et al.** Lupus enteritis as the early manifestationof systemic lupus erythematosussiccessfully managed with Belimumab: A case report. Cureus 17(1): e76926. 2025.