Connectivites:

N°CA: 065

Trouble du comportement sexuel révélant un Lupus Erythémateux Systémique sévère: A propos de 2 cas

1er Auteur : Yassir, Lakrafi, Médecin Résident, Service de Médecine interne et Unité de Gériatrie, CHU Ibn Rochd, Casablanca, Maroc

Autres auteurs, équipe:

- Khadija, Echchilali, Professeur de l'enseignement supérieur, Service de Médecine Interne et Unité de Gériatrie, CHU Ibn Rochd, Casablanca, Maroc
- Mina, Moudatir, Professeur de l'enseignement supérieur, Service de Médecine Interne et Unité de Gériatrie, CHU Ibn Rochd, Casablanca, Maroc
- Hassan, El Kabli, Chef de Service, Service de Médecine Interne et Unité de Gériatrie, CHU Ibn Rochd, Casblanca, Maroc

Introduction:

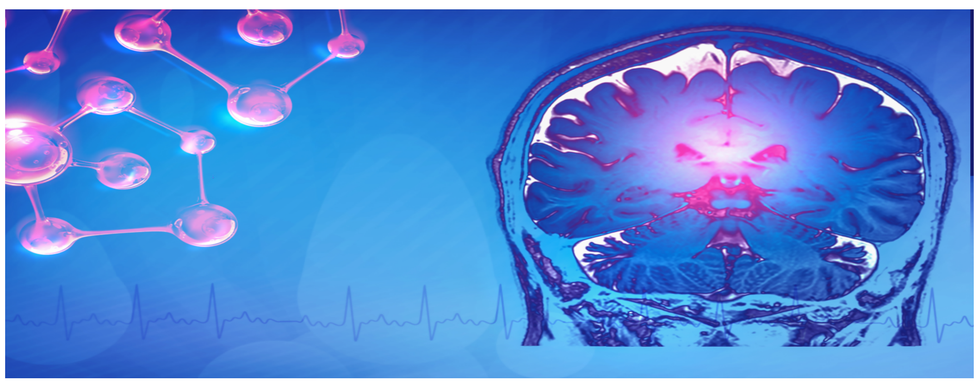

Le Lupus Erythémateux Systémique est une maladie auto-immune non spécifique d'organe pouvant être responsable d'un tableau clinique très polymorphe et diversifié suite aux différentes atteintes possibles notamment l'atteinte psychiatrique qui peut être inaugurale et un point d'entrée diagnostique non négligeable. Nous rapportons 2 cas cliniques chez qui des troubles du comportement sexuel étaient les premières manifestations parlantes de la maladie.

1ère Observation:

Il s'agit d'une patiente de 16 ans sans antécédents pathologiques particuliers issue d'une maman suivie pour syndrome de Sjögren Primitif, chez qui l'histoire de sa maladie remonte à 1 an avant son admission par l'installation progressive de troubles comportementaux à type de retrait social et d'isolement et d'anorexie, ainsi que des troubles du sommeil à type d'insomnie, dont l'évolution a été marqué par l'apparition d'un « trouble de l'orientation sexuel » le tout évoluant dans un contexte d'amaigrissement de 5kg en 6mois sans asthénie et sans fièvre, l'évolution a été marqué 3 mois après par l'apparition d'arthralgies des petites articulations et d'un phénomène de Raynaud. 3 mois après le tableau s'est aggravé d'œdème des membres inférieurs et d'apparition de lésions Erythémateuse au niveau du visage et du décolleté ayant motivé la patiente à consulter. Le bilan a retrouvé à la NFS une anémie Hypochrome Microcytaire à 9.5g/dl avec un taux de réticulocytes à 110000/mm3 une lymphopénie à 950/mm3 et une légère thrombopénie à 110000/mm3 avec un bilan d'hémolyse positif, un test de coombs direct positif, des anticorps antinucléaires positifs à 1/640 d'aspect homogène à l'immunofluorescence avec des anticorps anti DNA doubles brins positifs, l'angio IRM cérébrale était sans anomalies et la PL avait retrouvé une protéinorachie à 1.5g/l aseptique et avec des anticorps anti ribosome P fortement positif, la protéinurie était positive à 4 g/24h avec un DFG conservé. La ponction biopsie rénale a retrouvé une nephropathie lupique classe IV. La patiente a été mise sous Bolus de Methylprednisolone 500mg/j pendant 3 jours avec relai par 0.5mg/kg/jours avec comme traitement de fond du Rituximab devant l'âge jeune et le risque d'infertilité et les troubles comportementaux avec l'atteinte rénale pour éviter toute non observance thérapeutique.



2ème observation:

Il s'agit d'un patient de 42 ans sans antécédents pathologiques particulier dont l'histoire de la maladie remonte à 3 mois avant son admission par l'installation d'un trouble du comportement sexuel à type d'hypersexualité et partenaires multiples ayant motivé une consultation de couple et psychothérapie, l'évolution a été marquée 3 mois après par la survenue d'un tableau musculaire fait de myalgies provoquées et spontanées, d'un déficit musculaire distal au niveau des 4 membres avec signes de gravité, le tout évoluant dans un contexte d'altération de l'état général et de fièvre chiffrée à 40°C ayant motivé l'hospitalisation du patient, l'examen clinique retrouve une chute des cheveux importante des lésions érythémateuses et de crépitants aux bases avec une dimitution des bruits du coeur et des oedème des membres inférieurs. Le bilan étiologique est revenu en faveur d'un Lupus Erythémateux systémique compliqué d'un SAPL secondaire. Le patient est décédé suite à un syndrome pneumorénale sévère.

Discussion:

Le Lupus Erythémateux Systémique est une maladie auto-immune non spécifique d'organe classée comme connectivite dont l'étiologie est toujours inconnue, mais dont le mécanisme physiopathologique est mieux compris ayant permis d'identifier des facteurs de risques génétiques comme la mutation du gène AIRE ou encore STAT4; des facteurs hormonaux favorisant comme l'oestrogène, des facteurs comportementaux comme le tabagisme et des facteurs environnementaux comme les rayons du soleil ou encore certains agents infectieux notamment le Cytomégalovirus et l'Epstein Barr Virus. Le tableau clinique peut être très polymorphe du fait de sa non spécificité d'organe allant de manifestations cutanées, articulaires, cardiovasculaires, respiratoires et neuropsychiatriques. Le tableau d'apparition et l'évolution de cette pathologie est imprévisible pouvant engager le pronostic vitale et être fatale. Cette complexité clinique et cette variabilité des tableaux inauguraux qui peuvent être incomplet notamment les tableaux psychiatriques ce qui peut retarder le diagnostic et la prise en charge. Il faut donc sensibiliser les médecins de famille ainsi que les spécialistes en psychiatrie et les psychologues, que devant tout changement du comportement, ou changement des habitudes sexuels un bilan exhaustif est à envisager.

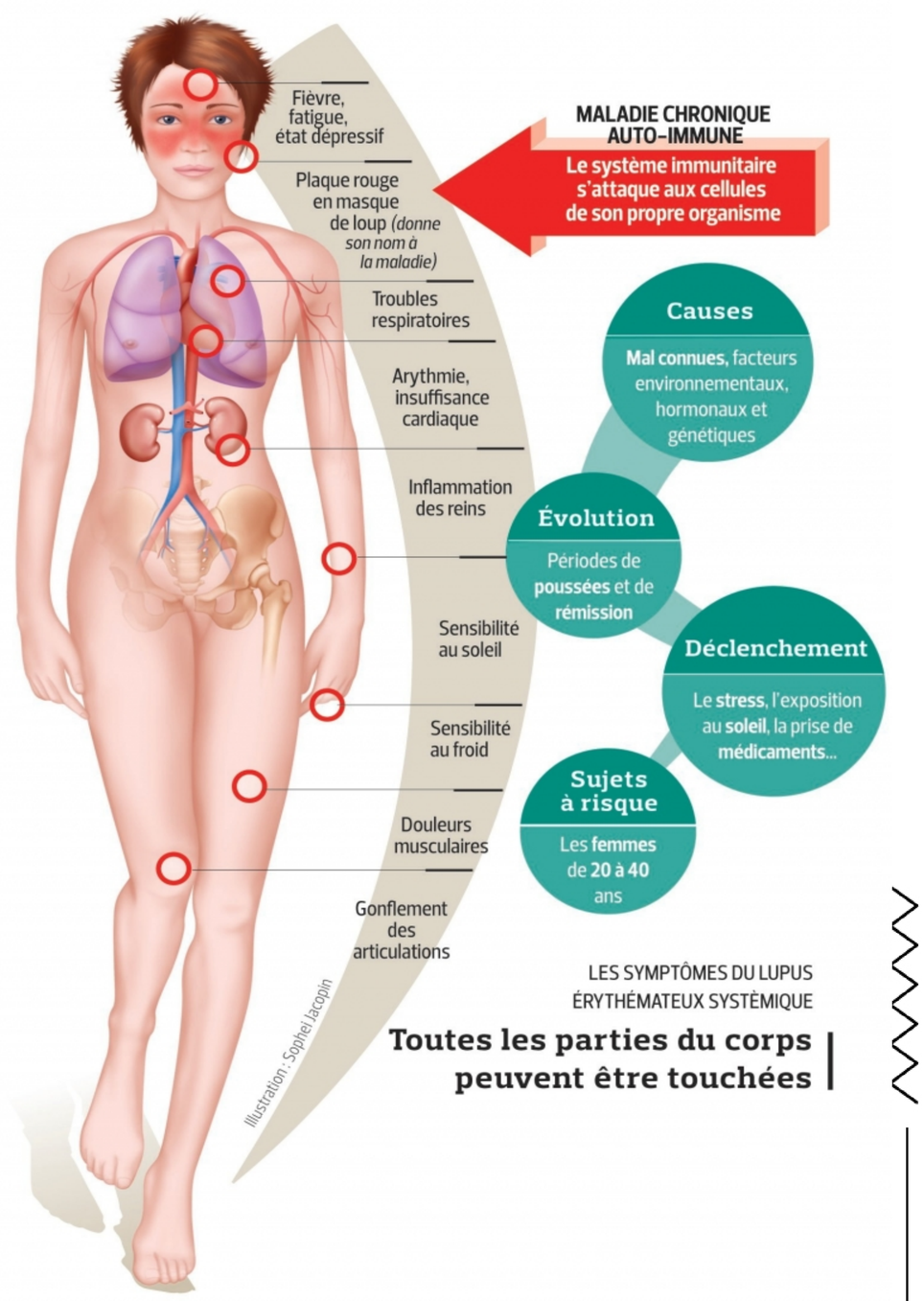

Conclusion:

Le lupus Erythémateux systémique est une maladie auto-immune non spécifique d'organe pouvant être reponsable de tableaux très diversifiés. Il peut également être responsable de manifestations psychiatriques pouvant être inaugurale justifiant un bilan immunologique de dépistage pouvant sauver la vie du patient avant le développement d'atteintes viscérales sévères.

10.11.12. DÉCEMBRE 2025 91e CONGRÈS I PALAIS DES CONGRÈS SNFMI TOURS #SNFMI