Quand tout bascule en 48 heures: le revers inattendu de l'anticoagulation

1er Auteur : wissame, MESMOUS, Maitre assistant, Service de médecine interne, Hôpital mixte de Laghouat, Laghouat, ALGERIE

Autres auteurs :

- farouk, BENMEDIOUNI, Maitre assistant, Médecine interne, Hopital mixte de Laghouat, Laghouat, ALGERIE

Introduction

Le syndrome catastrophique des antiphospholipides (CAPS) représente une complication rare mais gravissime du syndrome des antiphospholipides (SAPL). Sa mortalité élevée impose d'en identifier les facteurs déclenchants, parmi lesquels l'interruption ou l'inefficacité du traitement anticoagulant semble jouer un rôle majeur. Nous rapportons un cas illustrant l'impact dramatique de l'arrêt de l'anticoagulation.

Materiels et Méthodes

Nous rapportant le cas d'une jeune femme de 37 ans ; connue pour lupus érythémateux systémique avec un SAPL IIaire depuis 11an, sans traitzment, à part une anticoagulation par un AVK depuis 9ans mis à la suite d'une TVP du MI droit.
ATCDs personnel :
01ABRT, 01FCS, 01 accouchement prématuré avant l'année 2013. TVP du MI droit en 2013. AVC ischémique en 2017.

Résultats

La patiente est hospitalisée pour hémiplégie droite avec paralysie faciale gauche et dysarthrie d'installation aiguë juste après l'arrêt du traitement anticoagulants depuis 48h, dans un tableau d'altération profonde de l'état générale.

L'examen clinique retrouve une patiente alitée, très altérée, cachexique, déshydratation globale, PCM franche, des exceptions sur les 4 membres, des lésions de nécrose au niveau des doigts et des orteils d'installation aiguë aiguë,des OMI positionnés, patiente confuse avec des troubles de comportement et des troubles de la mémoire, un declin intellectuel depuis plusieurs mois, une hémiplégie gauche sequéllaire, une hémiplégie droite récente avec dysarthrie et trouble de la déglutition, anurie avec notion d'arrêt de matière et des gazes depuis la veille.

La biologie a trouvé une une anémie micmocytaire hypochrome (Hb:07 g/dl) avec un test de coombs positiftif ; haptogobine élevé, thrombopénie à 80000 elle/mm3, un syndrome inflammatoire ; C3 effondré;les FAN positifs et un bilan de SAPL positif, TP:60, INR:2, TCA: 2 fois le témoin, bilan rénal et hepatique: correct, poteinurie des 24h et sédiment urinaire:neg.

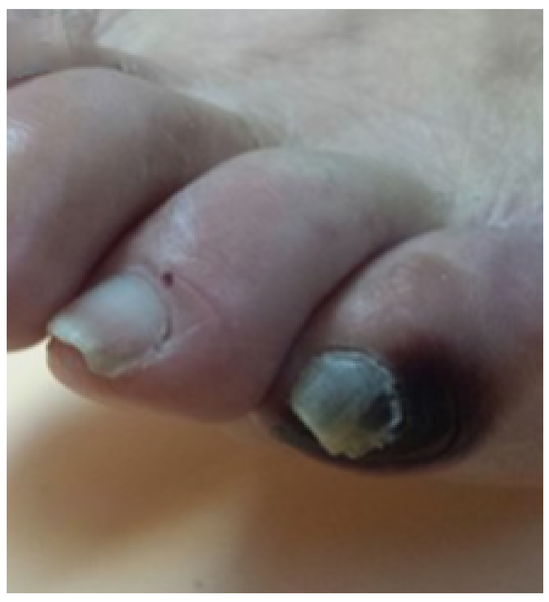

Sur la radiographie: ECG: RSR sans troubles de rythme ni de la dépolarisation.Echocoeur: sans anomalies.
TDM cérébrale :- Foyer Hypodense hemiprotuberantiel gauche compatible avec un AVC isch aiguë, Petite cavité porencephalique capsulathalamique gauche. Petit kyste colloide du toit du V3.
TDM AP: vessie très pleine en projection abdominale dépastant l'ombilic en rapport avec un globe vesical avec retentissement sur le haut appareil urinaire fait d'une ureterohydrone prak modérée sans retentient parenchymatere. stase stercorale rectale avec discrète distension colique et grelique en amant d'une compression extrinsèque exercée par le globe vésical. Absence de igne d'OIA , Le Leste = RAS.

On a pris le diagnostique d'un syndrome catastrophique du SAPL sur un fuseaux d'argument clinique ;biologique et radiologique .

La patiente a bénéficié en urgence d'une mise en condition, SNG, ,Oxygénothérapie, transfusion, IPP, ATBiotherapie à large spectre, ACC par un HBPM avec surveillance stricte, de trois bolus de corticoïde (15mg/kg/j) puis relais par 01mg/kg/j d'équivalent de prednisolone, des bolus d'Ig sur quatres jours, et de bolus de cyclophosphamide (ENDOXAN) 500 mg chaque 15js pendant trois mois .

on a noté une bon évolution clinique et biologique.

Discussion

Ce cas illustre le rôle déterminant de l'arrêt ou de l'inefficacité de l'anticoagulation dans le déclenchement d'un CAPS, complication rare mais potentiellement létale. La continuité thérapeutique, l'éducation des patients, ainsi que la vigilance des cliniciens constituent des éléments essentiels pour prévenir cette complication évitable.

Conclusion

Le SCAPL est heureusement un variant rare du SAPL puisque affectant moins de 1% des patients avec SAPL qui est lui même rare, mais il est associé à une mortalité très élevée, atteignant plus de 40%. Le « CAPS registry » a permis d'identifier un facteur déclenchant chez 53% d'entre eu, un arrêt des anticoagulants ou un INR en dessous de la zone thérapeutique si un traitement antagoniste de la vitamine K est en cours était responsable dans 8%. la guérison est obtenue plus souvent chez les patients ayant reçu un traitement anticoagulant par rapport à ceux sans traitement (63% vs 22%). L'association : anticoagulants, corticoïdes, échanges plasmatiques et/ou IgIV semble encore meilleure (69% vs 54% de guérison).

Bibliographie

1. Zając H, Turno-Kręcicka A. Ocular manifestations of Behçet's disease. J Clin Med. 2021;10(21):5174.
2. Aboul Naga SH. Behçet uveitis: Current practice and future perspectives. Front Med. 2022;9:992865.
3. Calamia KT, Schirmer M, Melikoglu M. Major vessel involvement in Behçet disease. Curr Opin Rheumatol. 2005;17(1):1–8.
4. Hatemi G, Christensen R, Bang D, Bodaghi B, Celik AF, Fortune F, et al. 2018 update of the EULAR recommendations for the management of Behçet's syndrome. Ann Rheum Dis. 2018;77(6):808–18.