Médecine Interne

n°CA 070

Apport de la dermoscopie dans le diagnostic des vascularites cutanée: à propos de 4 cas

1er Auteur : eya, BOUZAIEN, Interne, Service de dermatologie, Hopital Habib Thameur, Tunis, Tunisie

Autres auteurs, équipe:

- houda, HAMMAMi, Professeur, Service de dermatologie, Hopital Habib Thameur, Tunis, Tunisie
- anissa, ZAOUAK, Professeur, Service de dermatologie, Hopital Habib Thameur, Tunis, Tunisie
- Samy, FENNICHE ,Professeur, Service de dermatologie, Hopital Habib Thameur, Tunis, Tunisie

Introduction:

La vascularite cutanée (VC) est une inflammation des vaisseaux dermiques, le plus souvent de petit calibre. Sa présentation clinique est variable, rendant le diagnostic parfois difficile. La dermoscopie, outil non invasif, offre de nouvelles perspectives diagnostiques en identifiant des signes vasculaires précoces. Nous rapportons les aspects cliniques, dermoscopiques et histologiques de quatre cas de VC.

Observations:

Patient 1 : Homme, 56 ans, diabétique
Clinique : purpura rapidement extensif à partir des hélix auriculaires
Dermosocopie : points et globules purpuriques sur fond hétérogène orange brun (Fig 1a,1b)
Histologie : vascularite leucocytoclasique confirmée

Fig.1a

Fig.1b

Patient 2: Femme, 49 ans
Clinique : macules purpuriques déclives évoluant vers des bulles
Dermosocopie : globules rouges diffus non systématisés, zones lacunaires hémorragiques bordées d'une collerette purpurique (Fig 2a, 2b)
Histologie : vascularite des vaisseaux superficiels et profonds avec leucocytoclasie et extravasation érythrocytaire

Fig.2a

Fig.1a

Patient 4 : Homme, 58 ans, HTA
Clinique : purpura infiltré, monomorphe, déclive, avec quelques bulles.
Dermosocopie : fond purpurique diffus, globules rouges mal définis, zones blanchâtres et jaunâtres sans structure
Histologie : vascularite leucocytoclasique typique
Bilan : hépatite B active

Patient 3 : Femme, 50 ans
Clinique : purpura pétéchial infiltré, monomorphe, bien limité aux membres inférieurs
Dermosocopie : multiples points rouges punctiformes réguliers sur fond hétérogène orange-brun(Fig 3a,3b)
Histologie : vascularite leucocytoclasique des petits et moyens vaisseaux

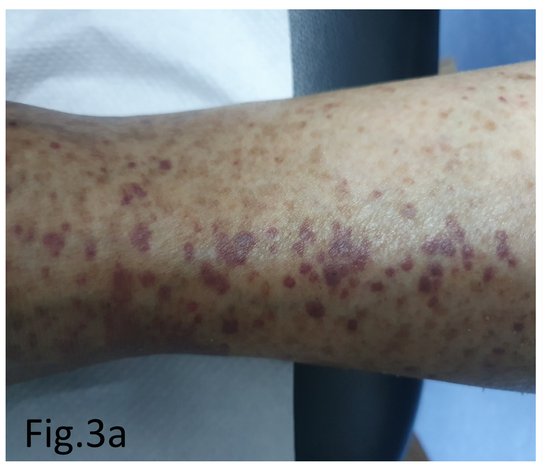
Fig.3a

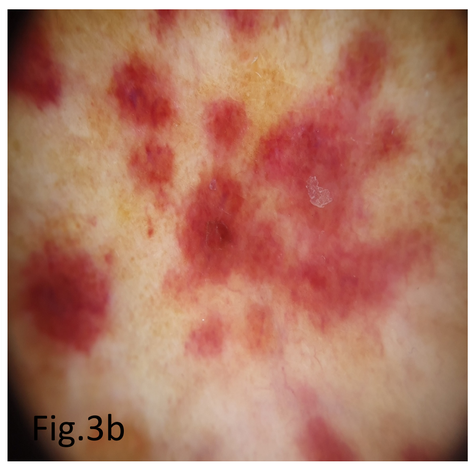
Fig.3b

Discussion

Les présentations cliniques des vascularites cutanées étaient polymorphes. La dermoscopie, bien que peu décrite dans ce contexte, a permis de mettre en évidence des motifs récurrents : des points et globules rouges ou violacés non systématisés, sur des fonds dermoscopiques hétérogènes (orange-brun, violacé), des zones lacunaires hémorragiques et parfois des plages blanchâtres évoquant une souffrance tissulaire. Elle permet non seulement de renforcer la suspicion clinique, mais également d'orienter plus précisément le site de biopsie.

Conclusion

La dermoscopie apporte des critères reproductibles dans l'évaluation des VC. Elle complète l'examen clinique, facilite le diagnostic différentiel et pourrait contribuer à la reconnaissance de formes étiologiques distinctes.