Situations fréquentes en médecine interne

CA 71

La capillaroscopie dans les myopathies inflammatoires

Dora ZGHAL, Résidente, Médecine interne, C.H.U Hedi Chaker, Sfax, Tunisie
- Mouna GUERMAZI, AHU, Médecine interne, C.H.U Hedi Chaker, Sfax, Tunisie
- Mariam GHRIBI, AHU, Médecine interne, C.H.U Hedi Chaker, Sfax, Tunisie
- Asma ZRIBI, Résidente, Médecine interne, C.H.U Hedi Chaker, Sfax, Tunisie
- Faten FRIKHA, Professeur, Médecine interne, C.H.U Hedi Chaker, Sfax, Tunisie
- Raida BEN SALAH, Professeur agrégé, Médecine interne, C.H.U Hedi Chaker, Sfax, Tunisie
- Zouheir BAHLOUL, Professeur, Médecine interne, C.H.U Hedi Chaker, Sfax, Tunisie
- Mouna SNOUSSI, Professeur agrégé, Médecine interne, C.H.U Hedi Chaker, Sfax, Tunisie
- Sameh MARZOUK, Professeur, Médecine interne, C.H.U Hedi Chaker, Sfax, Tunisie

Introduction:

- La capillaroscopie est un examen complémentaire non invasif permettant une **évaluation quantitative et qualitative minutieuse des capillaires péri-unguéaux**.
- Cependant, l'intérêt de la réalisation systématique de cet examen au cours des myopathies inflammatoires (MI) **n'est pas encore bien défini**.
- Le but de notre travail est d'**étudier les anomalies capillaroscopiques observées au cours des MI**.

Patients et méthodes:

- Étude rétrospective menée dans un service de médecine interne durant la période 2018 -2025
- 30 patients ayant une MI ont été inclus
- La capillaroscopie a été réalisée selon un protocole standardisé (analyse systématique sur 8 doigts).
- Les patients ont été répartis en 5 sous groupes selon la classification de Troyanov et al.(2005)

Résultats:

- Nous avons colligé 19 femmes (63,3%) et 11 hommes (36,7%).
- La répartition des sous-groupes selon la classification de Troyanov et al. (2005) est représentée par la figure 1

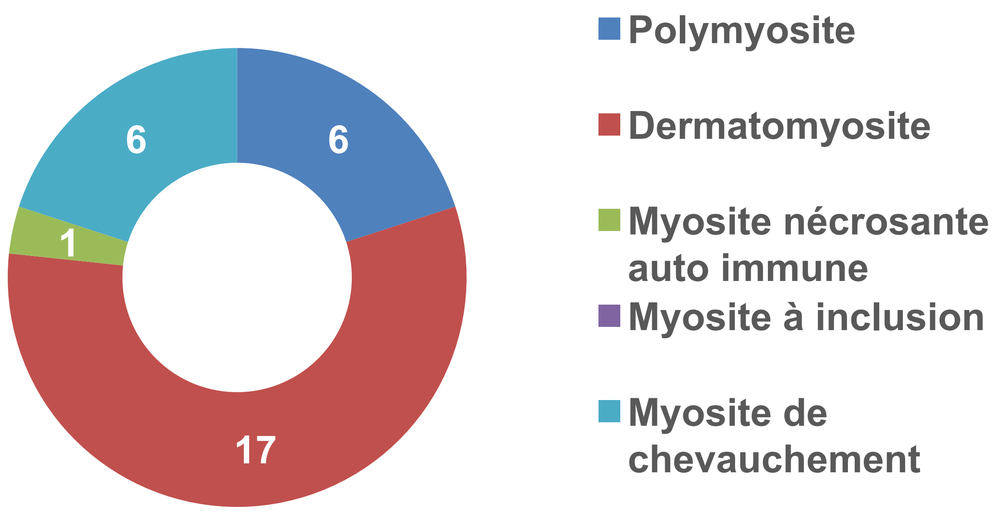

Figure 1 : répartition des patients selon la classification de Troyanov et al

- Un taux élevé de CPK était constaté chez 73,3% des patients.
- La durée moyenne d'évolution avant réalisation de la capillaroscopie: 5 mois.

- **Le tableau I résume les anomalies capillaroscopies observées chez nos patients**.

- La plupart de ces anomalies étaient répartis de façon **similaire** entre les sous-groupes.

- En revanche, **les méga capillaires** (figure 2) ont été visualisés surtout dans le sous-groupe de **dermatomyosite** (DM) **(8 parmi 17 soit 47%)**.
- De même pour la **dilatation des vaisseaux** était plus fréquente chez ceux atteints de **DM (n=9 parmi 17 soit 52%)**.
- **Le pattern sclérodermique** (figure 3) était présent chez **7 patients** qui sont tous atteints de **DM (41% des DM)**.

Tableau 1 : Répartition des patients selon les anomalies observées à capillaroscopie

Anomalies	Nombre de patients	%
Réduction du nombre de capillaires (7-8/mm)	7	23,3%
Raréfaction des capillaires (3-6/mm)	5	16,7%
Plage déserte ou avasculaire	1	3,3%
Dystrophies majeures	16	53,3%
Œdèmes péri-capillaires	8	26,7%
Hémorragies	12	40%
Dilatation des vaisseaux	17	56,7%
Mégacapillaires	10	33,3
Pattern sclérodermique	7	23,3%

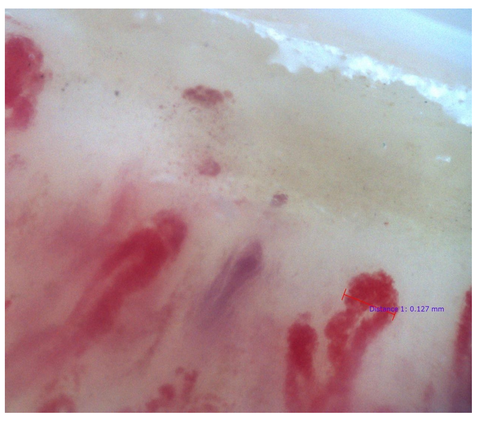

Figure 2 : Mégacapillaires

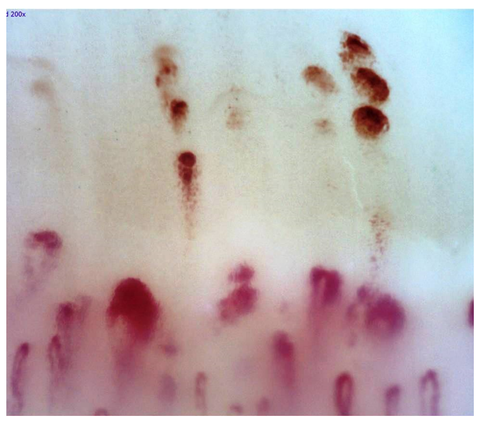

Figure 3 : Pattern sclérodermique

Discussion et Conclusion:

- Notre étude confirme que des anomalies capillaroscopiques sont fréquemment observées au cours des MI.
- Ces anomalies traduisent une atteinte microvasculaire importante qui pourrait contribuer à la physiopathologie des MI, en particulier dans la dermatomyosite où elles sont souvent plus marquées et caractérisées par la fréquence du pattern sclérodermique.
- Ces résultats soulignent l'intérêt potentiel de cet examen non invasif dans l'évaluation diagnostique et le suivi des MI.