Médecine interne

CA 074

Cyanose, urticaire et macules à l'orthostatisme : pensez au syndrome Bascule !

1er auteur : A. Yokamamoharan (1)

Autres auteurs, équipe : M. Journaud (1) ; J. Clément (1) ; S. Gay (1) ; C. Giret (1) ; K. Stankovic Stojanovic (1) ; **B. Lioger (1)**

(1) Service de médecine interne et polyvalente 2, Centre Hospitalier Simone Veil, Blois

INTRODUCTION :

Syndrome BASCULE (acronyme pour *Bier anemic spots, cyanosis, and urticaria-like eruption*)

- Dermatose vasomotrice bénigne de description récente et probablement sous diagnostiquée
- Touche préférentiellement les enfants et adolescents avec une prédominance féminine
- Diagnostic clinique

Nous rapportons deux observations de syndrome BASCULE.

OBSERVATION N°1

Patiente de 20 ans, sous DESOGESTREL et DULOXETINE

Consulte pour :
- Intolérance chronique à l'orthostatisme
- Vertiges, malaises, faiblesse musculaire des membres inférieurs
- Prurit et hyperesthésie des membres inférieurs lors d'une station debout supérieure à 5 minutes
- Eruption cutanée aux membres inférieurs lors de la station debout immobile depuis l'âge de 8 ans (Figure 1)

Symptômes soulagés par :
- Eau froide
- Décubitus dorsal
- Port de bas de contention

Nombreux examens complémentaires réalisés, tous normaux (hémogramme, bilan de coagulation, immunologique, génétique avec absence de mutations Lyso-Gb3, SCN9A, SCN10A et SCN11A, électrocardiogramme, échographie cardiaque transthoracique, échographie doppler artérioveineuse des membres inférieurs et électroneuromyogramme)

OBSERVATION N°2

Patiente de 28 ans

Antécédent :
- Syndrome d'Alport

Traitement : Aucun

Consulte pour :
- Douleurs diffuses des quatre membres à type de crampes et paresthésies
- Eruption cutanée aux membres inférieurs majorée à l'orthostatisme (Figure 2)

Examens complémentaires normaux : hémogramme, bilan de coagulation, échographie doppler veineuse des membres inférieurs, IRM cérébrale, électroneuromyogramme

Bilan immunologique : positivité isolée de l'anticoagulant circulant lupique à une seule reprise

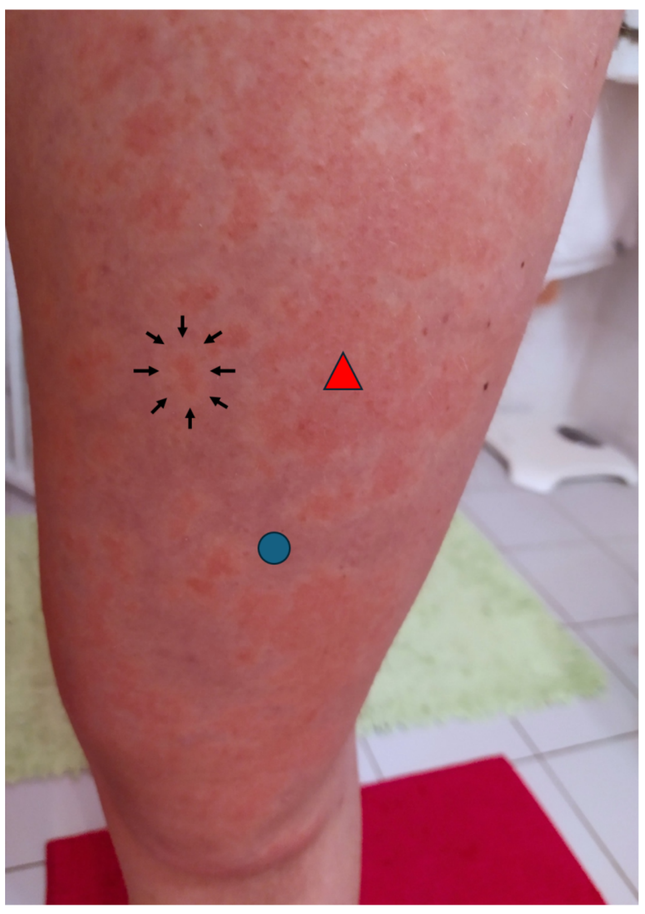

Figure 1

Figure 2

Légende

Tâche de Bier

Eruption pseudo urticarienne

Cyanose cutanée

DISCUSSION

Le syndrome BASCULE est évoqué devant la présence constante d'une cyanose cutanée et d'une éruption pseudo-urticarienne caractérisée par des macules et des papules rouge-orange toujours localisées dans la partie centrale de macules anémiques (tâches de Bier). Les facteurs déclenchants sont la position orthostatique prolongée ou la compression manuelle (par exemple la compression manuelle de la racine d'un membre chez le nourrisson, lorsqu'il est porté dans les bras d'un adulte) responsable d'une stase veineuse (cyanose constante) et d'une hypoxie tissulaire. Les tâches de Bier (macules anémiques) résultent d'une vasoconstriction artériolaire excessive tandis que les lésions urticariennes pourraient être secondaire à la dégranulation mastocytaire induite par la vasoconstriction ou l'hypoxie [1].

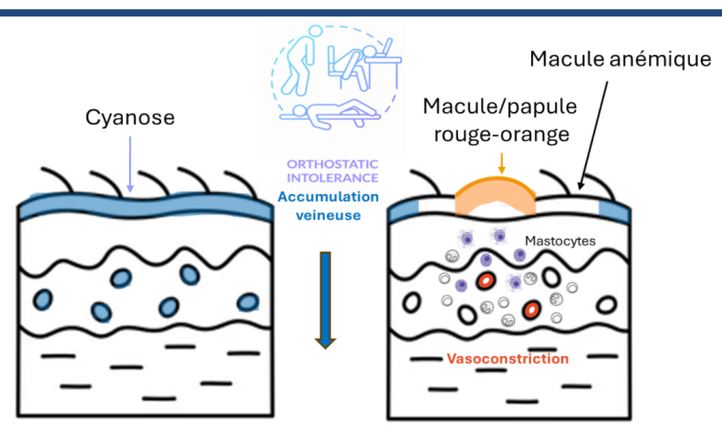

Total patients (pays)	Reinhart. Ped Derm. 2023 (n=17; USA)	Bessis. Ped Derm. 2023 (n=33; France)
Sex ratio F/M	3,25	1,4
Age médian (an)		
début	12 (9–17)	13 (7-24)
diagnostic	15.5 (9–22)	14 (10-55)
Symptômes (%)		
prurit	47	47
brûlures/douleurs	47	60
asymptomatique	18	NR
œdème acral	NR	52
Topographie (%)		
membres inférieurs	100	94
membres supérieurs	12	52
POTS/IO (%)	59	13
Anomalies ECG (%)	NR	10 (BAV1, FA, tachycardie)
Facteurs déclenchants	Orthostatisme (65), douche (41)	Orthostatisme (100)

IO: intolérance orthostatique, NR: non rapporté, POTS: Syndrome de tachycardie posturale orthostatique

Trois formes cliniques sont actuellement rapportées [2] :

- Prédominance féminine
- Premiers mois de vie
- Pas de comorbidité vasculaire
- Régression progressive lors de l'acquisition de la marche

- Prédominance féminine
- IMC bas
- Dysautonomie (POTS, HO) et/ou comorbidité vasculaire (19%)

- Neuroprathie périphérique localisée (AVC, Sd douloureux complexe)

Prise en charge

(évolution spontanément favorable dans la majorité des cas) :
- Mesures hygiéno-diététiques : Limitation de l'immobilité orthostatique, port de bas de contention, décompression du membre ou application de froid
- Les antihistaminiques de première génération et le propranolol, en particulier chez les patients souffrant d'une dysfonction du système nerveux autonome, ont une efficacité variable en fonction des séries (0-30%) [3]

CONCLUSION

La reconnaissance du syndrome BASCULE dont le diagnostic est exclusivement clinique est nécessaire pour le dépistage des comorbidités associées pouvant altérer la qualité de vie des patients (dysautonomie, comorbidités cardiovasculaires, neuropathie périphérique).

REFERENCES : *Scannez le QR code*

10.11.12. DÉCEMBRE 2025 91e CONGRÈS I PALAIS DES CONGRÈS SNFMI TOURS #SNFMI