THÈME: Maladies auto-inflammatoires

CA 076

Caractéristiques histopathologiques du syndrome de Sweet : étude de 55 cas

- **Amal HAMDI Service de Dermatologie, Hôpital Farhat Hached, Sousse, Tunisie**
- Marouene Belkahla, Pr.Ag, Service de Dermatologie, Hôpital Farhat Hached, Sousse, Tunisie
- Mohamed Ben Rjab, AHU, Service de Dermatologie, Hôpital Farhat Hached, Sousse, Tunisie
- Jacem Rouatbi, AHU, Service de Dermatologie, Hôpital Farhat Hached, Sousse, Tunisie
- Maha Lahouel, AHU, Service de Dermatologie, Hôpital Farhat Hached, Sousse, Tunisie
- Nadia Ghariani Fetoui , Pr.Ag, Service de Dermatologie, Hôpital Farhat Hached, Sousse, Tunisie
- Sarra Saad, AHU, Service de Dermatologie, Hôpital Farhat Hached, Sousse, Tunisie
- Sana Mokni, PHU, Service de Dermatologie, Hôpital Farhat Hached, Sousse, Tunisie
- Amina Aounallah, PHU, Service de Dermatologie, Hôpital Farhat Hached, Sousse, Tunisie
- Najet Ghariani, PHU, Service de Dermatologie, Hôpital Farhat Hached, Sousse, Tunisie
- Mohamed Denguezli, PHU, Service de Dermatologie, Hôpital Farhat Hached, Sousse, Tunisie

Introduction

Le syndrome de Sweet (SS), également appelé dermatose aiguë fébrile neutrophilique, est une affection cutanée inflammatoire rare caractérisée par un infiltrat dermique dense de polynucléaires neutrophiles. Cependant, plusieurs variantes histologiques ont été décrites. L'objectif de ce travail est d'analyser les caractéristiques histopathologiques du SS à travers une série de 55 cas.

Matériels et méthodes

Il s'agit d'une étude rétrospective, menée de 1993 à 2024, incluant l'ensemble des cas hospitalisés pour un syndrome de Sweet. Le diagnostic a été confirmé dans tous les cas par l'examen histologique.

Résultats

Au total, **55 patients** ont été inclus, dont 42 femmes (76,4 %), avec un âge moyen de 49,5 ans (extrêmes : 20–87 ans). La biopsie cutanée réalisée chez tous les patients a montré un **infiltrat inflammatoire dermique modéré à dense, à prédominance neutrophilique**, confirmant ainsi le diagnostic de SS dans **100 %** des cas.

L'épiderme était normal dans 39 cas (70,9 %), alors que 16 patients (29,1 %) présentaient des anomalies épidermiques : acanthose (9 cas ; 16,4 %), spongiose (8 cas ; 14,5 %), hyperkératose orthokératosique (7 cas ; 12,7 %), exocytose neutrophilique (6 cas ; 10,9 %) et aspect pseudovésiculaire (1 cas).

Au niveau dermique, un œdème papillaire marqué a été observé dans 41 cas (74,5 %). Des infiltrats lymphoplasmocytaires (18 cas ; 32,7 %), histiocytaires (9 cas ; 16,4 %), ainsi que des débris leucocytoclastiques (9 cas ; 16,4 %) ont également été notés. La présence d'éosinophiles (4 cas ; 7,3 %) et de vascularite leuco-cytoclastique (4 cas ; 7,3 %) a été constatée. L'infiltrat avait une disposition périvasculaire dans 19 cas (34,5 %), associé à une extravasation érythrocytaire dans 7 cas (12,7 %). En hypoderme, un infiltrat neutrophilique profond a été retrouvé dans 5 cas (9,1 %).

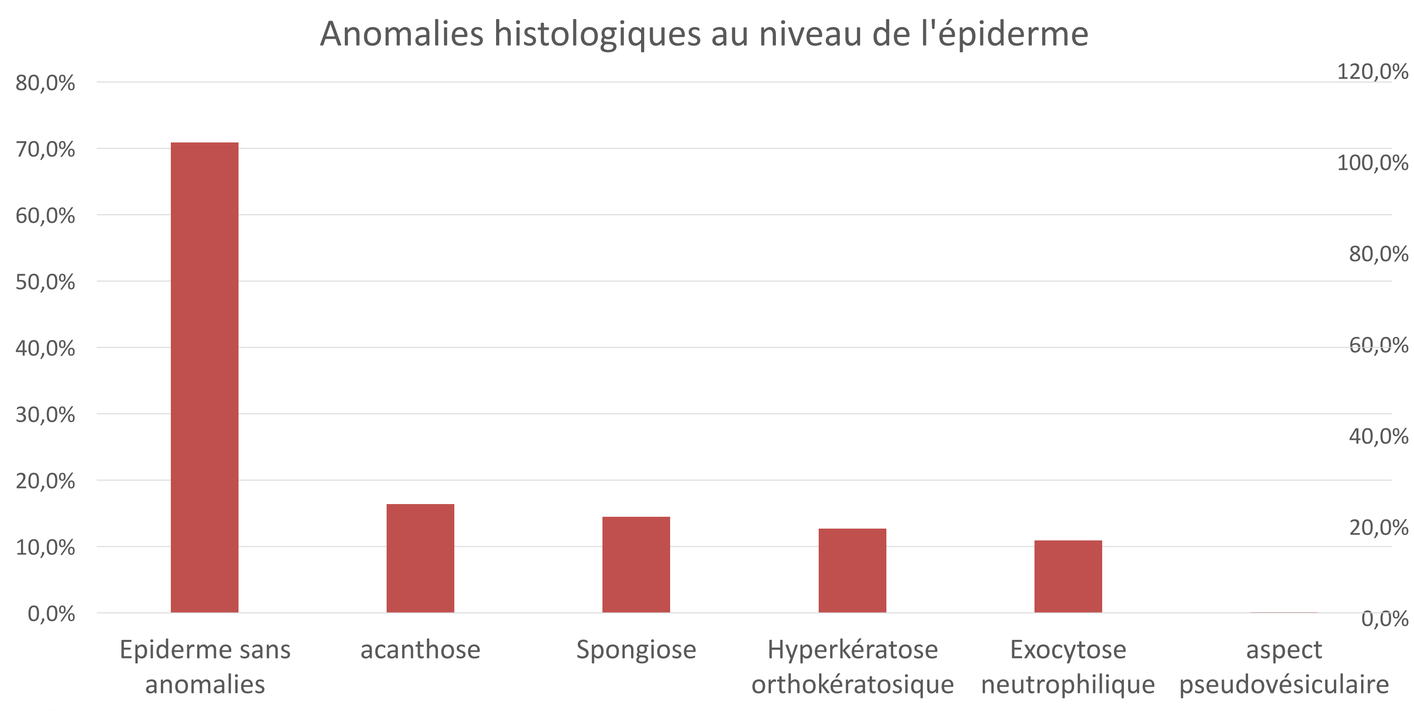

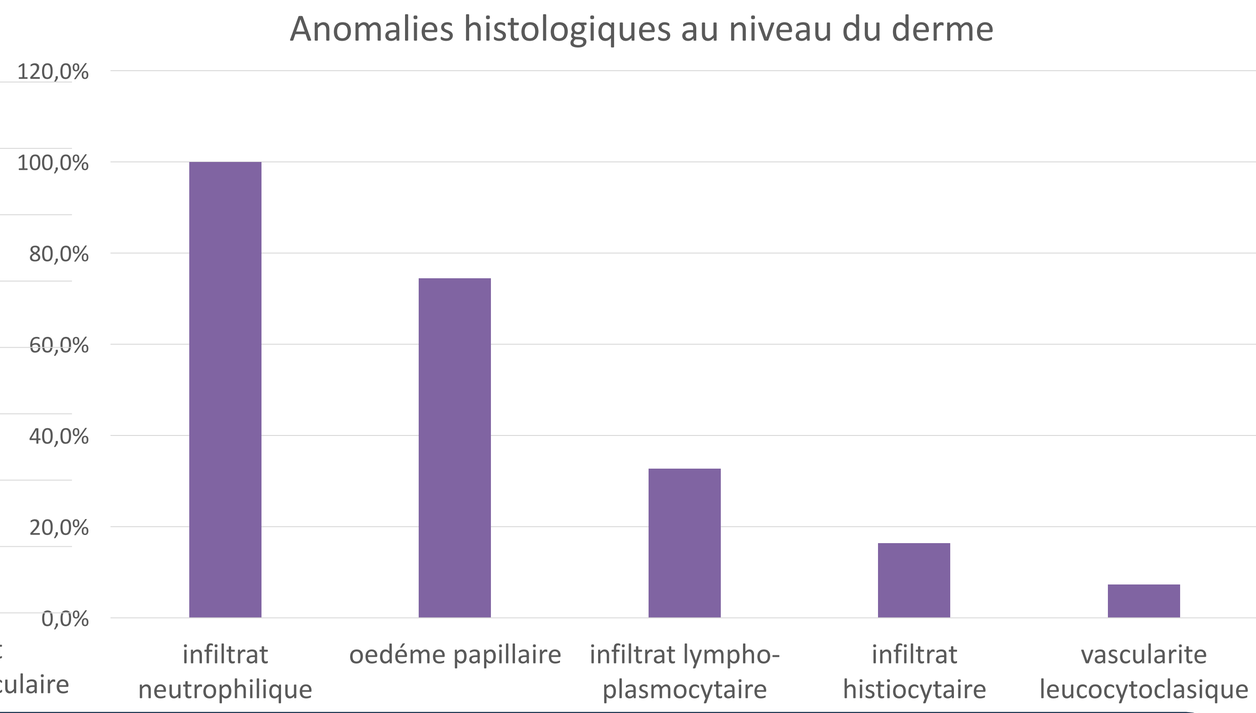

Discussion : L'examen histopathologique demeure **essentiel pour le diagnostic** du SS, en particulier dans les présentations atypiques. Si la forme classique se définit par un **infiltrat dermique neutrophilique**, la présence d'une vascularite leucocytoclasique, observée chez 7,3 % de nos patients, n'exclut pas le diagnostic. La leucocytoclase pourrait d'ailleurs être associée à un risque accru de récidive. D'autres variantes histologiques ont été décrites : formes cryptococcoïdes, histiocytoïdes et sous- cutanées. **La variante histiocytoïde du SS est associée à un risque accru de néoplasies**, en particulier d'hémopathies malignes, et semble également favoriser les récidives. Dans notre série, un infiltrat histiocytaire a été observé dans 16,4 % des cas. La forme sous-cutanée doit être évoquée en présence d'une panniculite neutrophilique, surtout chez des patients présentant une hémopathie. De nouveaux sous-types histologiques émergents, tels que la variante xanthomisée, élargissent encore le spectre histopathologique du SS et méritent d'être mieux étudiés.

Conclusion Le syndrome de Sweet présente une diversité de profils histopathologiques dépassant la simple dermatose neutrophilique classique. La reconnaissance de ces variantes est essentielle pour affiner le diagnostic et adapter la prise en charge.