Médecine Interne

n°CA 080

Pemphigoïde bulleuse induite par les inhibiteurs de la dipeptidyl-peptidase-4 : à propos de 4 cas

1er Auteur : eya, BOUZAIEN, Interne, Service de dermatologie, Hopital Habib Thameur, Tunis, Tunisie

Autres auteurs, équipe:

- meriem, ABDELMLAK, Interne, Service de dermatologie, Hopital Habib Thameur, Tunis, Tunisie
- houda, HAMMAMi, Professeur, Service de dermatologie, Hopital Habib Thameur, Tunis, Tunisie
- anissa, ZAOUAK, Professeur, Service de dermatologie, Hopital Habib Thameur, Tunis, Tunisie
- Samy, FENNICHE ,Professeur, Service de dermatologie, Hopital Habib Thameur, Tunis, Tunisie

Introduction

La pemphigoïde bulleuse (PB) est une dermatose bulleuse auto-immune rare. Elle peut être induite par certains médicaments. Les inhibiteurs de la dipeptidyl-peptidase 4 (iDPP-4) sont largement utilisés dans le traitement du diabète de type 2. Nous rapportons les aspects cliniques et histologiques de quatre cas de PB induites par IDPP-4.

Cas:	Sexe / Âge	Traitement antidiabétique (durée de prise du traitement)	Manifestations cliniques	Examens / Diagnostic	Évolution
1	Femme 79ans	Vildagliptine 12 mois	Bulles tendues érythémateuses des membres(Fig.1), sans atteinte muqueuse	Bulle sous-épidermique, IFD : dépôt linéaire C3 + IgG, ELISA anti-BP180+ → PB confirmée	-Dermocorticoïdes -Arrêt de la vildagliptine
2	Homme 74ans	Vildagliptine (6 mois)	Éruptions bulleuses pseudo-urticariennes (Fig.2),atteinte buccale	Histologie + IFD confirmant PB	-Corticothérapie locale -substitution par insuline
3	Femme 89ans	Sitagliptine (2 mois)	2 bulles érythémateuses localisées, sans atteinte muqueuse	Histologie + IFD : PB confirmée, ELISA anti-BP180/230+	-Dermocorticoïdes -Arrêt de la sitagliptine
4	Homme 79ans	Insuline + Vildagliptine (2 mois)	Bulles érythémateuses, érosions hémorragiques (Fig.3), atteinte buccale	Histologie confirmant PB	-Corticothérapie générale (0,5 mg/kg/j) -Arrêt de la vildagliptine

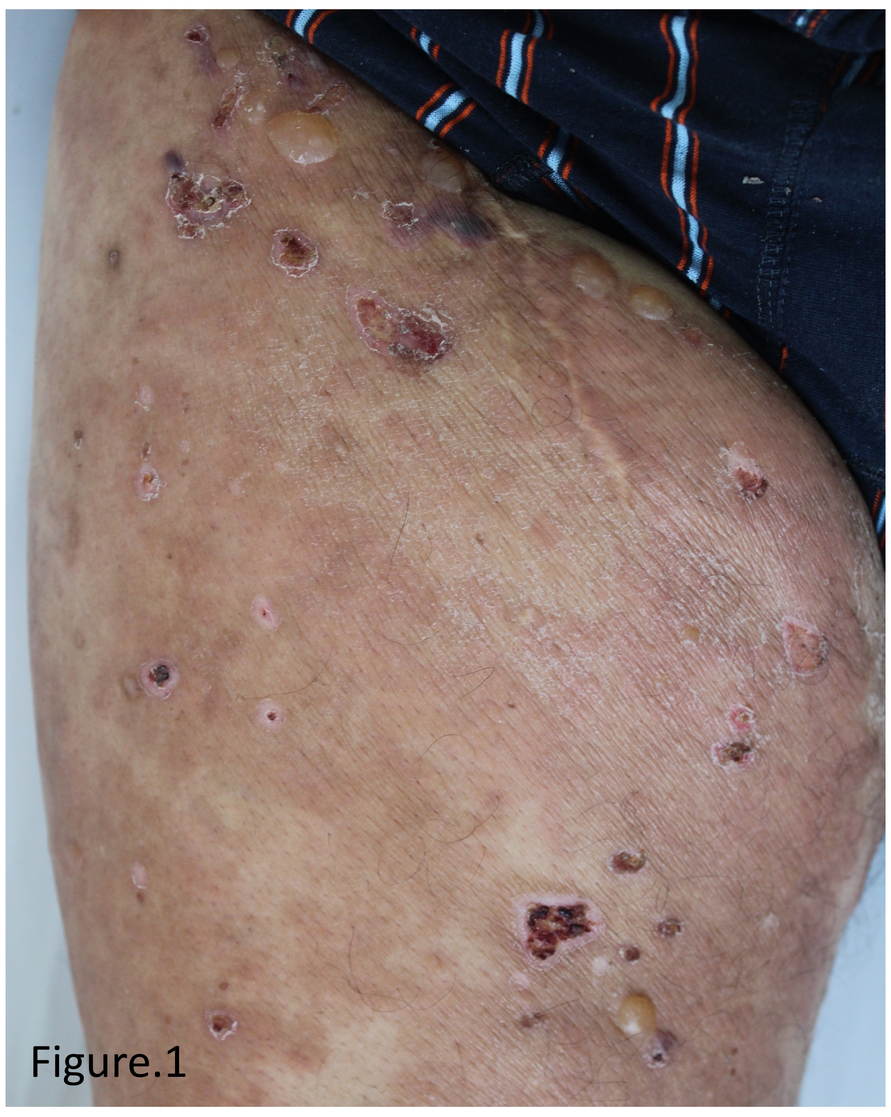

Figure.1

Figure.2

Figure.3

Discussion

Il est fortement suggéré que les IDPP-4 augmentent le risque de survenue d'une PB, en particulier chez les sujets âgés. Dans la littérature, on décrit souvent des lésions cutanées peu inflammatoires et une négativité des anticorps anti-BP180-NC16A. Cependant, dans nos quatre cas, les patients présentaient un érythème marqué et des autoanticorps positifs anti-BP180-NC16A, suggérant qu'il existe une variabilité dans les manifestations cutanées selon l'agent iDPP-4 impliqué.

Conclusion

La survenue d'une PB chez un diabétique incite à la recherche de la prise de gliptines.