DERMATOLOGIE

CA_081

Pemphigoïde bulleuse chez un diabétique de type 2: penser à la vildagliptine

1er Auteur : Maryem, MHIRI, Résidente, Service de dermatologie et vénérologie, Hôpital Farhat Hached, Sousse, Tunisie
Maha, LAHOUEL, Docteur, Service de dermatologie et vénérologie, Hôpital Farhat Hached, Sousse, Tunisie
Jacem, ROUATBI, Docteur, Service de dermatologie et vénérologie, Hôpital Farhat Hached, Sousse, Tunisie
Mohamed BEN REJEB, Docteur, Service de dermatologie et vénérologie, Hôpital Farhat Hached, Sousse, Tunisie
Marouene BELKAHLA, Docteur, Service de dermatologie et vénérologie, Hôpital Farhat Hached, Sousse, Tunisie
Amina AOUNALLAH, Professeur, Service de dermatologie et vénérologie, Hôpital Farhat Hached, Sousse, Tunisie
Mohamed DENGUEZLI, Professeur, Service de dermatologie et vénérologie, Hôpital Farhat Hached, Sousse, Tunisie

Introduction :

La pemphigoïde bulleuse (PB) est la dermatose bulleuse auto-immune la plus fréquente, qui touche habituellement des sujets âgés porteurs de pathologies neurodégénératives. De nouveaux liens avec le diabète de type 2 ainsi qu'avec les antidiabétiques sont de plus en plus prouvés.

Observation :

- Patient et ses antécédents médicaux : 73 ans, diabétique de type 2 depuis 15 ans sous l'association metformine-vildagliptine.

Seul la vildagliptine a été récemment introduite depuis 4 mois.

- Motif de consultation : premier épisode d'éruption cutanée bulleuse prurigineuse évoluant depuis 2 semaines.
- Examen clinique : bulles tendues, de grande taille, nécrotico-hémorragiques par endroits, reposant sur une peau saine sans base urticarienne, sans atteinte muqueuse mais avec une **prédominance acrale marquée** (figure.1 a,b,c).
- Histologie de biopsie cutanée: **clivage sous-épidermique** et un infiltrat inflammatoire riche en **polynucléaires éosinophiles**
- Immunofluorescence directe: **dépôt linéaire de C3 et IgG le long de la jonction dermo-hypodermique**.
- Immunofluorescence indirecte: présence d'anticorps **anti-BP230 et anti-BP180**
- Diagnostic retenu : **pemphigoïde bulleuse induite par la vildagliptine**
- Traitement : dermocorticoïdes très forts (40g / j) + corticothérapie orale à la dose de 0.5mg/kg/j + **arrêt de la vildagliptine qui a été remplacé par la dapagliflozine;** avec **bonne** évolution.

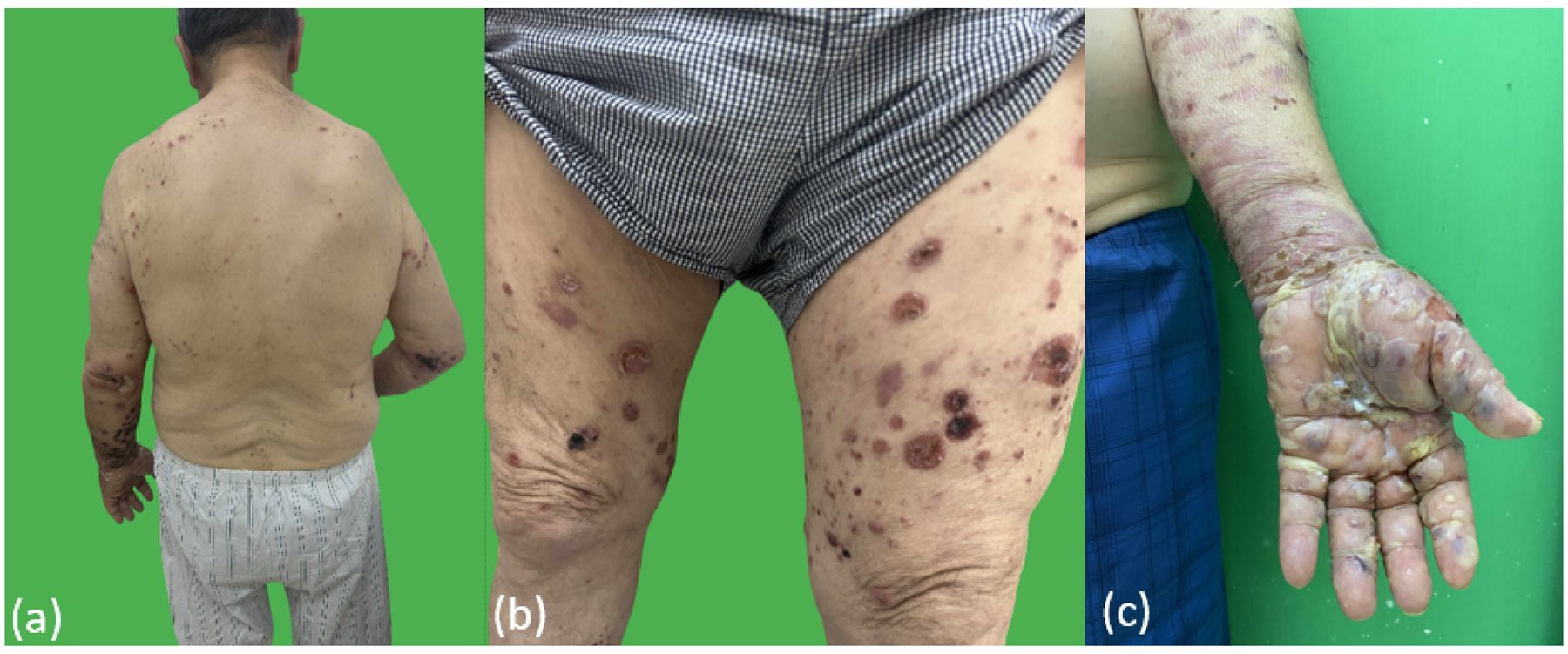

Figure 1 : éruption cutanée faite de bulles de flasques, de grande taille (a), nécrotico-hémorragique (b), reposant sur peau saine, à prédominance acrale (c).

Discussion & conclusion :

- ✓ **Les inhibiteurs de la DPP-4,** en particulier **la vildagliptine**: les molécules **les plus incriminés** dans la survenue de PB.
- ✓ Mise en évidence d'anticorps dirigés **contre le domaine NC16A de la BP180** chez les patients traités par les gliptines.
- ✓ **Les arguments en faveur de l'imputabilité de la vildagliptine** dans la PB dans notre observation sont :

- temporalité rapprochée entre l'introduction du traitement et l'apparition des lésions
- absence de base urticarienne
- Absence d'hyperéosinophilie sanguine
- topographie acrale des lésions
- disparition rapide après arrêt de la molécule.

- ✓ Délai d'apparition variable : quelques semaines à plusieurs années

➡ On recommande à travers cette observation , d'examiner attentivement **les prescriptions des 6 à 12 derniers mois devant une pemphigoïde bulleuse nouvellement diagnostiquée.**