Maladies auto-inflammatoires

CA 085

Acitrétine : une stratégie thérapeutique unifiée dans la prise en charge concomitante du psoriasis et de l'hidradénite suppurée

1er Auteur : Rihem Godcha ,Interne au service de dermatologie Farhat Hached ,Sousse,Tunisie
équipe:
- Maha,Lahouel,maitre assistant , Service de dermatologie farhat Hached,Sousse,Tunisie.
- Marwen Ben Kahla ,Professeur agrégé , Service de dermatologie farhat Hached,Sousse,Tunisie
- Jacem Rouatbi,maitre assistant , Service de dermatologie farhat Hached,Sousse,Tunisie
- Aounallah Amina,Professeure, Service de dermatologie farhat Hached,Sousse,Tunisie
- Mohamed Denguezli,Professeur, Service de dermatologie farhat Hached,Sousse,Tunisie

Introduction

Le psoriasis et l'hidradénite suppurée (HS) sont deux dermatoses chroniques,immuno-médiées. Bien que leurs présentations cliniques diffèrent, des données récentes mettent en évidence des voies immunopathogéniques communes, suggérant la possibilité d'approches thérapeutiques unifiées chez les patients présentant ces deux affections.

Observation

Un homme de 26 ans, sans antécédents médicaux notables, consulte en dermatologie pour des plaques érythémato-squameuses bien limitées localisées aux genoux, coudes et thorax, associées à des lésions squameuses du cuir chevelu. Ces lésions touchaient environ 15 % de la surface corporelle et correspondaient cliniquement à un psoriasis en plaques.
Un traitement initial à base de corticoïdes topiques puissants et de shampooings anti-psoriasiques spécifiques a été instauré.
Après trois mois, les lésions psoriasiques s'étaient nettement améliorées.
Cependant, le patient rapportait l'apparition de nodules douloureux, inflammatoires et de pustules au niveau cervical et sous-mandibulaire. L'examen clinique retrouvait des lésions compatibles avec une HS de stade I selon Hurley. Un traitement par doxycycline orale et supplémentation en zinc a été prescrit. Dans les mois suivants, les lésions d'HS se sont aggravées avec formation d'abcès profonds et écoulement purulent, nécessitant une antibiothérapie combinée par amoxicilline–acide clavulanique et clindamycine.
Devant l'inflammation persistante et la réponse insatisfaisante aux antibiotiques, un traitement par **acitrétine** 25 mg un jour sur deux a été instauré. En quelques semaines, une amélioration significative des lésions d'HS et du psoriasis a été constatée. Au suivi à 6 mois, le patient rapportait une quasi-résolution des symptômes, sans nouvelles lésions inflammatoires, et une grande satisfaction vis-à-vis du traitement.

Discussion

Le psoriasis et l'HS partagent des mécanismes physiopathologiques fondamentaux liés à une dérégulation immunitaire. En particulier, une activité accrue de cytokines pro-inflammatoires telles que l'interleukine-6 (IL-6), la protéine apparentée au facteur inhibiteur de la migration-8 (MRP-8) et l'interféron-γ (IFN-γ) est décrite.
Par ailleurs, la prolifération aberrante des kératinocytes et leurs anomalies de différenciation jouent un rôle central dans la pathogenèse des deux affections.
L'acitrétine, rétinoïde de deuxième génération, exerce des effets anti-inflammatoires et antiprolifératifs par modulation de l'expression génique dans les kératinocytes et les cellules immunitaires. Elle normalise la différenciation kératinocytaire et réduit l'expression des cytokines impliquées dans le psoriasis et l'HS. Ce double mécanisme en fait un candidat thérapeutique idéal pour les patients présentant ces deux maladies concomitantes.
Au-delà de son efficacité pharmacologique, l'acitrétine présente aussi des avantages pratiques : comparée aux biothérapies, elle est bien plus économique et n'expose pas aux mêmes risques liés à l'immunosuppression systémique. Chez les patients vivant dans des contextes à ressources limitées ou présentant des contre-indications aux biothérapies, elle constitue une alternative pertinente et souvent plus sûre.

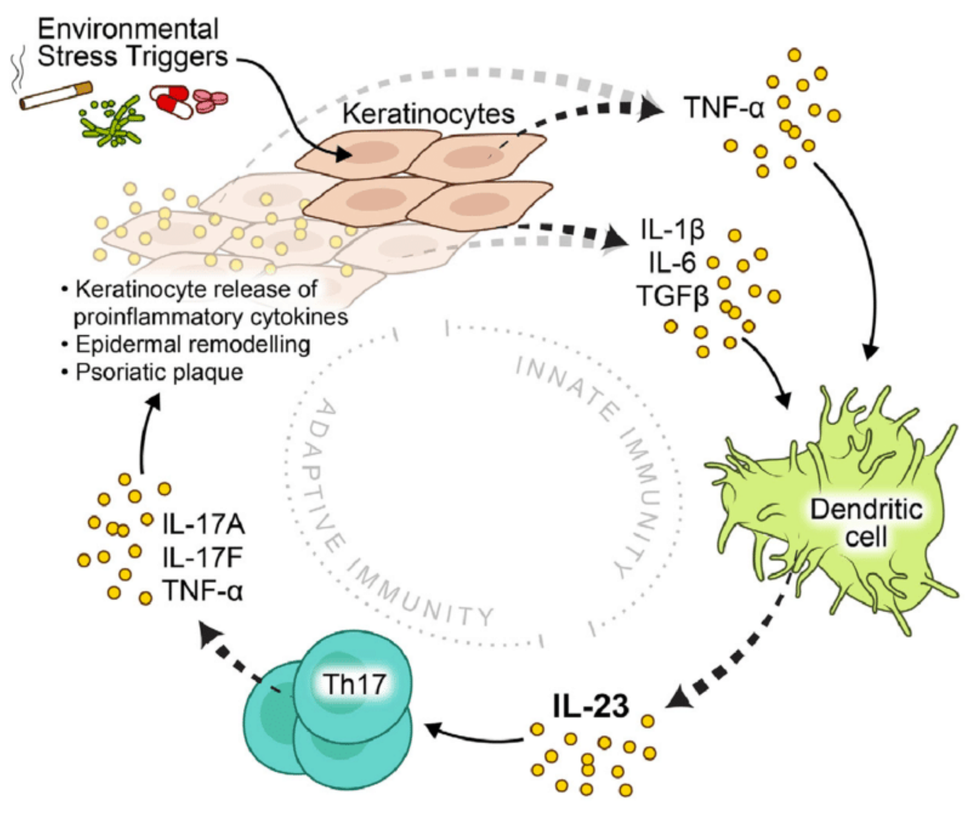

Physiopathologie du Psoriasis

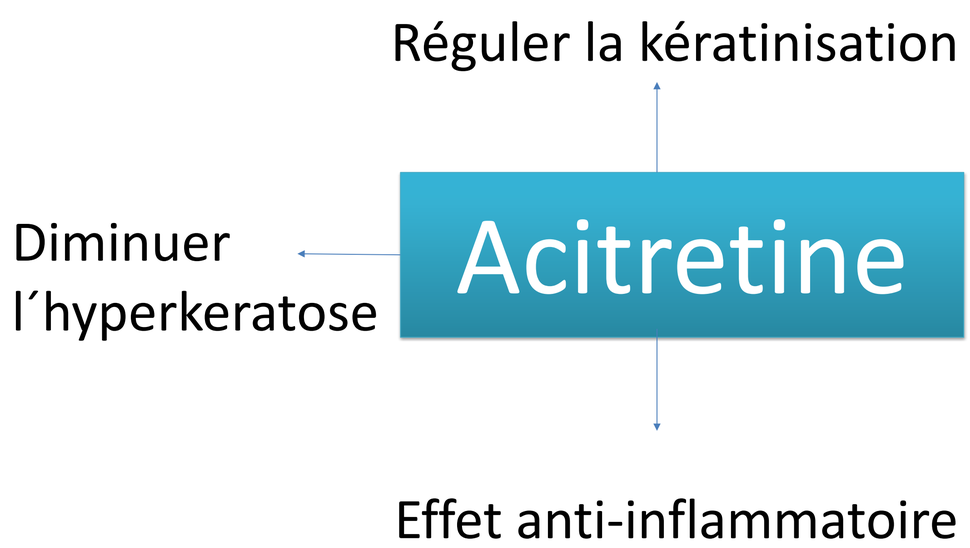

Conclusion

Ce cas illustre l'intérêt d'une approche physiopathologique individualisée.
L'acitrétine peut représenter une option thérapeutique pertinente chez les patients présentant simultanément psoriasis et HS, en améliorant les deux affections via des mécanismes moléculaires communs.

Reference: Shifting_the_Focus_The_Primary_Role_of_IL-23_in_Psoriasis_and_other_Inflammatory_Disorders JEADV DOI:10.1111/jdv.14868

Les auteurs déclarent n'avoir aucun conflit d'intérêts en lien avec ce poster