Les dermatoses perforantes acquises : une série de 15 cas

Sonda Yaich, Résidente, Dermatologie, CHU Hédi Chaker, Sfax, Tunisie;
Autres auteurs, équipe:
- Abderrahmen Masmoudi, Professeur, Dermatologie, CHU Hédi Chaker, Sfax, Tunisie
- Rim Chaabouni, Assistante, Dermatologie, CHU Hédi Chaker, Sfax, Tunisie
- Khadija Sellami, Professeur Agrégée, Dermatologie, CHU Hédi Chaker, Sfax, Tunisie
- Khaoula Kammoun, Professeur, Néphrologie, CHU Hédi Chaker, Sfax, Tunisie
- Tahiya Boudawara, Professeur, Laboratoire d'anatomopathologie, Hôpital Habib Bourguiba, Sfax, Tunisie
- Hamida Turki, Professeur, Dermatologie, CHU Hédi Chaker, Sfax, Tunisie

Introduction:

Les dermatoses perforantes (DP) sont des affections cutanées rares caractérisées par l'élimination trans-épidermique de substances dermiques altérées. On distingue les DP primitives (DPP) et les DP acquises (DPA). Le but était d'étudier les particularités épidémio-cliniques, histologiques et thérapeutiques des DPA.

Matériels et méthodes:

Notre étude était rétrospective descriptive de cas de DPA, confirmés par un examen histologique, colligés durant 21 ans (2004–2024).

Résultats:

-**Quinze patients ont été recensés**
-Sex-ratio (H/F): 1,14.
-Age moyen: **48.65 ans** (33–82 ans).
-Délai moyen de diagnostic: **26 mois** (2 mois - 10 ans).

-Antécédents (figure 1):

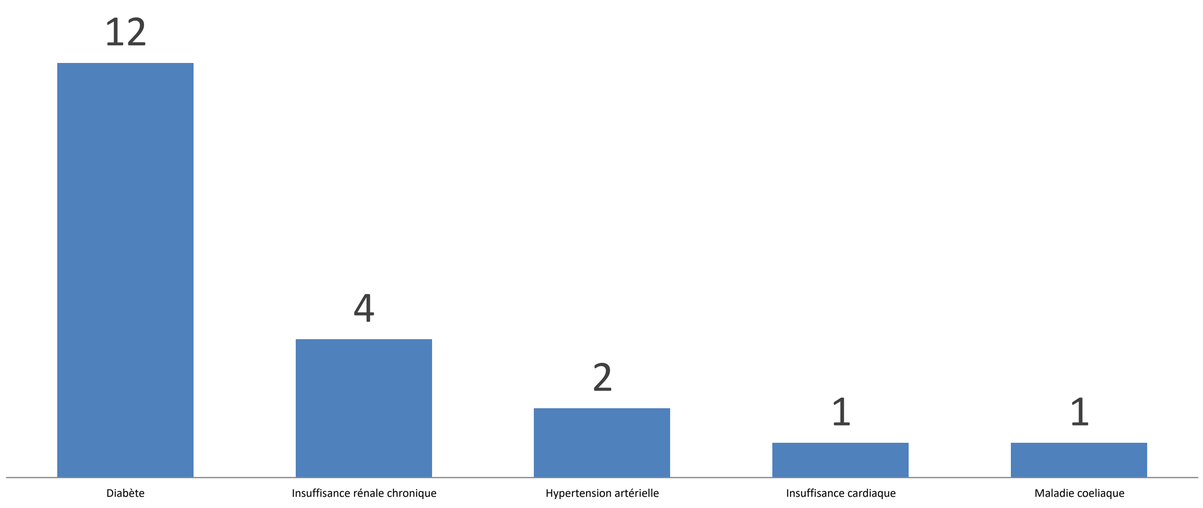

Figure1: Les comorbidités associés aux DPA

-Clinique:

- **Prurit**: présent dans **86 %** des cas.
- Examen: lésions papulo-nodulaires excoriées et érythémato-violines à centre crouteux (100%) . (Figure 2+3)
- Dermoscopie (N=2): aire blanche centrale étoilée et hyperpigmentation périphérique.(Figure 4)
- Localisation: (Figure 5)

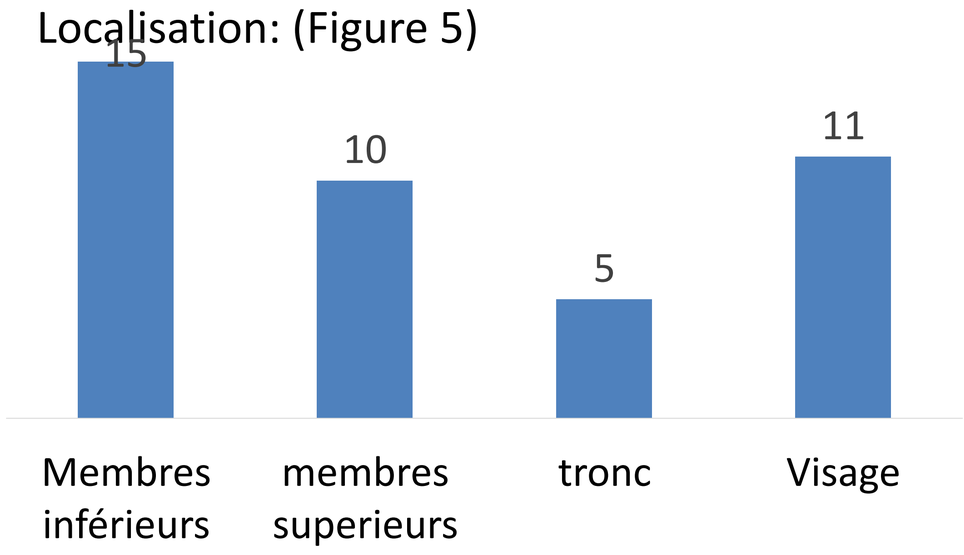

Figure 5: Localisations des lésions des DPA

- Les lésions étaient traitées comme prurigo dans 7 cas.

-Histologie:

-Maladie de Kyrle (MK) (N=12) :bouchon corné perforant avec hyperkératose orthokératosique
-**Collagénose perforante réactionnelle** (CPR) (N=3): pseudo-kyste épidermique rempli de collagène nécrosé.

-Traitement:

-Dermocorticoïdes et antihistaminiques (tous les cas) associés à photothérapie UVB (2 cas).
-Evolution: partiellement favorable.

Discussion:

- Les dermatoses perforantes: groupe hétérogène de dermatoses rares incluant la MK, CPR, folliculite perforante, et élastose perforante serpigineuse. Dans notre série, seuls des cas de **MK** et de CPR ont été observés.

-Les lésions, siégeaient surtout sur le **tronc** et les **membres,** avec des **zones de grattage**, parfois en disposition linéaire, suggérant un phénomène de Koebner, renforçant l'hypothèse d'une induction par des microtraumatismes.

-Le prurit intense entraîne des confusions diagnostiques , notamment avec le **prurigo nodulaire**, principal diagnostic différentiel de la MK.

-**Diabète: a**ssociation la plus fréquente, suivi de l'**insuffisane rénale chronique** souvent dans un contexte de néphropathie diabétique suggérant une synergie entre l'hyperglycémie chronique, l'accumulation de produits finaux de glycation et l'urémie.

-Traitement: celui de la pathologie sous-jacente, associé aux dermocorticoïdes et antihistaminiques. L'allopurinol a montré un certain bénéfice. D'autres options thérapeutiques incluent kératolytiques, rétinoïdes, vitamine A, tacrolimus antibiotiques et photothérapie

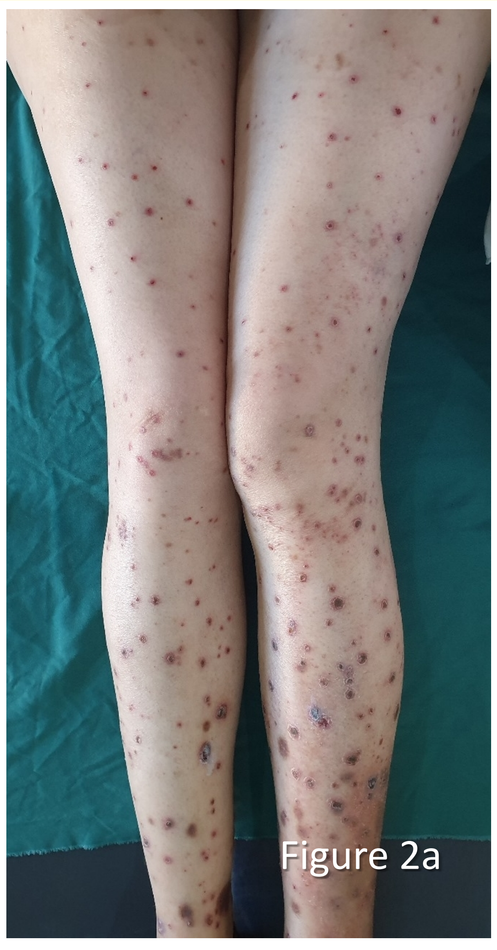

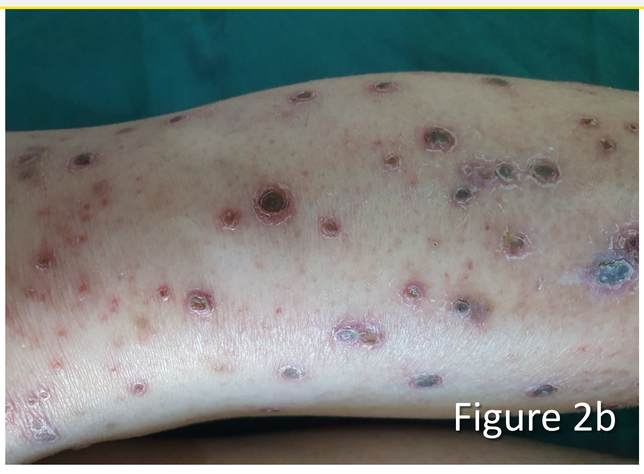

Figure 2 a+b: MK des membres inferieurs chez une patiente diabétique depuis 15 ans

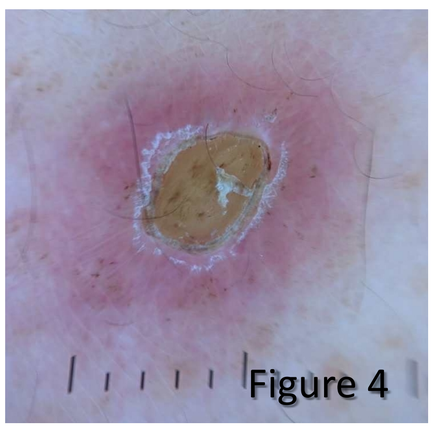

Figure 4: dermoscopie des DPA

Figure 3: CPR de l'avant bras

Conclusion:

Les DPA, souvent liées au diabète et à l'IRC, devraient être évoquées devant des lésions hyperkératosiques prurigineuses des membres et du tronc.