Lichen Plan Pigmentogène Induit par Adalimumab : A propos de deux Cas

1er Auteur : Hazem Sehweil , Hôpital militaire principal d'instruction de Tunis, Tunisie

Autres auteurs, équipe:

- Malek ben slimene , Hôpital militaire principal d'instruction de Tunis,Tunisie
- Hicham Mokhtari , Hôpital militaire principal d'instruction de Tunis,Tunisie
- Kehna jabeur , Hôpital militaire principal d'instruction de Tunis,Tunisie
- Raouf dhaoui , Hôpital militaire principal d'instruction de Tunis,Tunisie

Introduction

Les anti-TNFα, notamment **l'adalimumab**, sont efficaces dans les psoriasis sévères résistants aux traitements classiques. Bien que généralement bien tolérés, ils peuvent induire des réactions cutanées paradoxales rares, telles que **les lichens plans pigmentogènes (LPP).** En rapportons deux cas de LPP induit par l'adalimumab afin de souligner cette manifestation paradoxale rare et d'en discuter les implications diagnostiques et thérapeutiques.

Observation

•**Patient 1** : Homme, 35 ans
•Psoriasis en plaques réfractaire (méthotrexate, acitrétine, photothérapie).
•Traitement : adalimumab 40 mg/2 sem → nette amélioration du psoriasis.
•1 mois après : plaques brunâtres, légèrement prurigineuses (front, nez).
•Biopsie : infiltrat lichénoïde en bande, apoptose kératinocytes basaux, incontinence pigmentaire → LPP.
•Prise en charge : poursuite adalimumab + acide azélaïque 15 % + dermocorticoïde modéré.
•Évolution : amélioration partielle à 6 mois.

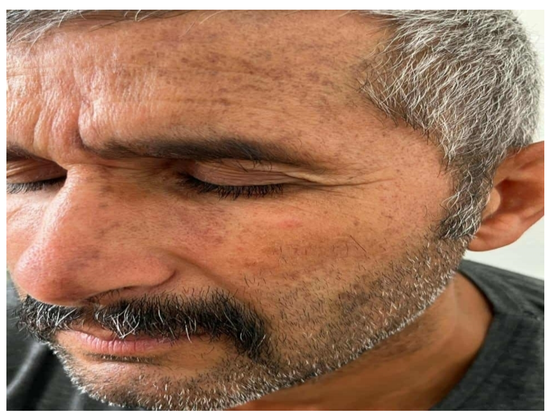

Patient 1

•**Patient 2** : Homme, 45 ans
•Psoriasis pustuleux localisé (acrodermite continue de Hallopeau).
•Traitement : adalimumab 40 mg/2 sem.
•3 mois après : plaques gris ardoisé, étendues (pommettes, front), non prurigineuses.
•Biopsie : confirmant LPP.
•Prise en charge : alternance dermocorticoïdes et tacrolimus 0,1 %.
•Évolution : amélioration partielle à 5 mois.

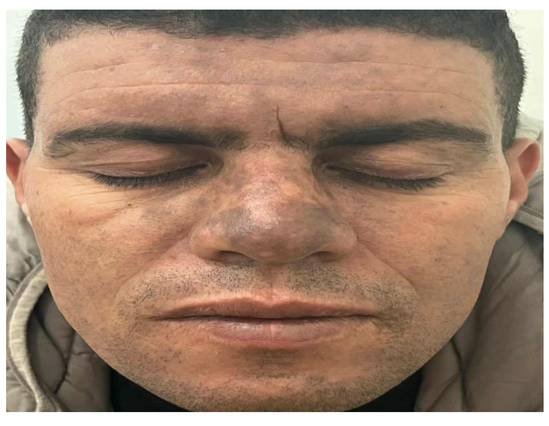

Patient 2

Discussion

•Les lichens plans médicamenteux induits par anti-TNF sont rares, et la forme pigmentogène est encore plus exceptionnelle

•**Clinique** : Plaques brun-gris, peu inflammatoires, souvent faciales / photo-exposées ; contrastent avec le lichen plan classique plus prurigineux.
•**Physiopathologie** : Blocage TNFα → dérégulation immunitaire → suractivation IFN-α par cellules dendritiques plasmacytoïdes → activation lymphocytes T cytotoxiques → apoptose kératinocytes basaux + incontinence pigmentaire.
•**Délai d'apparition** : Quelques semaines à plusieurs mois (comme dans nos cas).

•**Diagnostic différentiel** : Mélasma, dermatose de Riehl, pigmentation post-inflammatoire.

•**Histologie** : Infiltrat lichénoïde en bande, apoptose des kératinocytes basaux, incontinence pigmentaire dermique.

•**Prise en charge** :
•Individualisée selon sévérité du psoriasis.
•Poursuite anti-TNF possible si psoriasis sévère/réfractaire.
•Topiques : corticoïdes modérés/puissants, tacrolimus.
•Dépigmentants : acide azélaïque.
•Photoprotection indispensable.

•**Évolution** : Régression lente ; persistance possible des lésions pigmentées malgré l'arrêt du traitement.
•**Suivi** : Long terme nécessaire.

conclusion

- Nous avons rapporté 2 cas de LPP induit par adalimumab qui est une complication rare mais à connaître chez les patients psoriasiques.
- Sa reconnaissance précoce permet d'adapter la prise en charge tout en poursuivant, si nécessaire, le traitement anti-TNF.
- Une surveillance dermatologique régulière et une collaboration pluridisciplinaire sont essentielles pour optimiser la balance bénéfice/risque et limiter les séquelles pigmentaires.