Case report : Myosite à anticorps anti-NXP2 associée à une calcinose mammaire

1er Auteur : Zineb, MAZZI, Interne, Dermatologie, CHU La Rabta, Tunis, TUNISIE
Autres auteurs, équipe:
- Feryel, AMRI, AHU, Dermatologie, CHU La Rabta, Tunis, TUNISIE
- Marwen, HAMMI, Interne, Médecine interne, CHU La Rabta, Tunis, TUNISIE
- Mariem, TABKA, AHU, Dermatologie, CHU La Rabta, Tunis, TUNISIE
- Tayssir, BEN ACHOUR, AHU, Médecine interne, Hôpital FSI la Marsa, Tunis, TUNISIE
- Maysam , JRIDI, AHU, Médecine interne, CHU La Rabta, Tunis, TUNISIE
- Asmahane, SOUISSI, Professeur agrégé, Dermatologie, CHU La Rabta, Tunis, TUNISIE
- Mourad, MOKNI, Professeur, Dermatologie, CHU La Rabta, Tunis, TUNISIE

Introduction

La dermatomyosite (DM) à NXP2 représente environ 15 à 20% des dermatomyosites de l'adulte et se caractérise par un phénotype clinique particulier associant une atteinte musculaire sévère, des manifestations cutanées atypiques et une prédisposition au développement de calcinoses dystrophiques. La calcinose, présente chez 40 à 60% des patients, affecte classiquement les zones périarticulaires, les muscles et le tissu sous-cutané, mais l'atteinte mammaire demeure exceptionnellement rapportée dans la littérature.

Observation

Nous rapportons le cas d'une patiente âgée de 52 ans aux antécédents de méningiome de la loge caverneuse gauche. Elle présente une dermatomyosite diagnostiquée en 2022 suite à un déficit musculaire proximal, une dysphagie, une élévation des enzymes musculaires, un syndrome myogène à l'électromyogramme et l'identification de l'anticorps anti-NXP2. Elle ne présente pas de manifestations cutanées. L'enquête néoplasique n'a pas objectivé de tumeurs malignes. La patiente a été traitée par corticothérapie générale à la dose de 1mg/Kg/jour en association au méthotrexate. L'évolution est marquée par la résolution des symptômes musculaires et la diminution des enzymes musculaires. Actuellement, la patiente se plaint de douleurs du sein gauche avec une plaque érythémato-ulcérée, infiltrée en regard du quadrant supéro-externe mesurant 5cm de diamètre et contenant des dépôts calcifiés blanchâtres. Nous avons évoqué une calcinose sous-cutanée. Devant la localisation mammaire et le contexte de dermatomyosite à anti-NXP2, nous avons complété par une écho-mammographie et une biopsie confirmant la calcinose et n'objectivant aucun signe histologique de malignité. Nous l'avons traitée par des infiltrations intra-lésionnelles de corticoïdes (triamcinolone acétonide) avec régression des lésions.

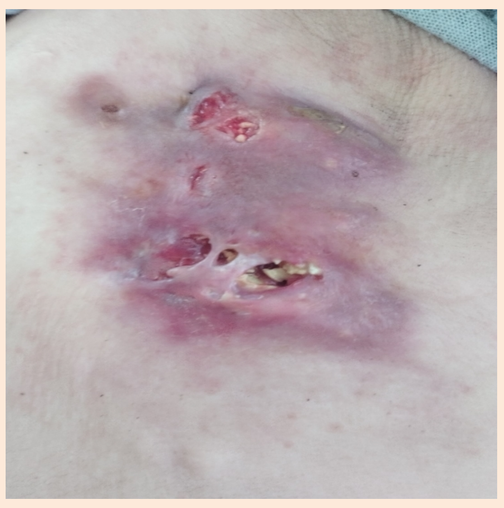

Fig a : Plaque érythémato-ulcérée avec dépôts calciques

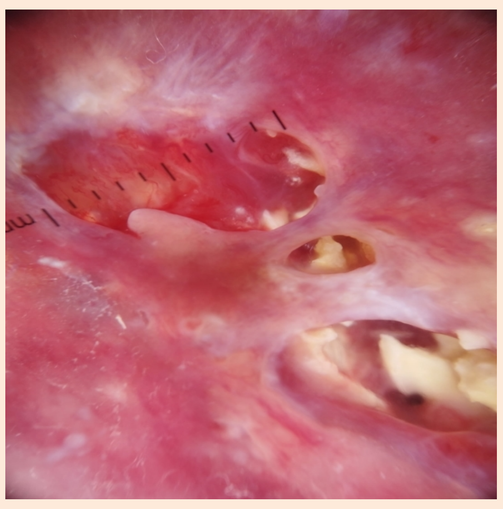

Fig b : Dermoscopie de la lésion

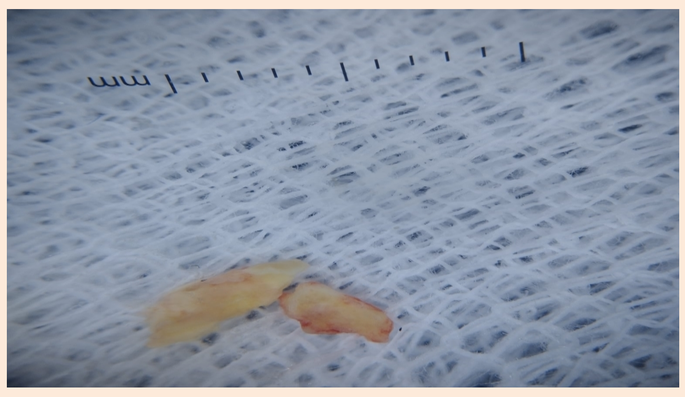

Fig c : Dermoscopie du dépôt calcique

Discussion

La calcinose cutanée est une complication rare de la dermatomyosite de l'adulte, où elle reflète généralement une évolution chronique et sévère avec une inflammation persistante. Les dépôts calciques, souvent situés dans les zones de pression ou de traumatisme, provoquent douleurs, ulcérations et surinfections, altérant significativement la qualité de vie. Leur physiopathologie implique la libération de calcium par les fibres musculaires lésées, l'activation des macrophages et des cytokines pro-inflammatoires, ainsi que des anomalies des protéines régulatrices du calcium. Les anticorps anti-NXP2, associés à la calcinose dans la dermatomyosite juvénile, sont également retrouvés chez certains adultes, mais leur rôle exact reste discuté. D'autres auto-anticorps semblent être impliqués : anti-MDA5 et anti-Ro52 sont plus fréquemment associés à la calcinose, tandis que les anti-TIF1-γ auraient un effet protecteur. Chez notre patiente, la présence d'anticorps anti-NXP2 est un élément marquant. Chez l'adulte, leur rôle est plus complexe : ils ont été reliés d'une part à la survenue de calcinoses, mais aussi à un surrisque de cancer associé à la DM. Dans ce contexte, la découverte de calcifications au niveau mammaire a fait évoquer la possibilité d'un cancer du sein, justifiant la réalisation d'une écho-mammographie, ainsi qu'une biopsie cutanée. La calcinose cutanée est généralement réfractaire aux traitements conventionnels. Plusieurs approches thérapeutiques ont été évaluées avec des résultats hétérogènes : corticoïdes, immunosuppresseurs (méthotrexate, azathioprine), biothérapies (rituximab, anti-TNF α), ainsi que des traitements ciblant spécifiquement les dépôts calciques, tels que le diltiazem ou les bisphosphonates. Les cures d'immunoglobulines intraveineuses apparaissent prometteuses. Les interventions physiques, comme la chirurgie ou le laser CO_2, peuvent être envisagées dans les formes localisées et invalidantes, bien que le risque de récidive reste élevé.

Conclusion

Ce cas contribue à enrichir nos connaissances sur les manifestations atypiques des myosites à anticorps spécifiques notamment la calcinose mammaire. L'identification précoce de cette entité et l'instauration rapide d'un traitement immunosuppresseur permettent de contrôler l'inflammation musculaire, bien que la calcinose reste souvent irréversible. La surveillance à long terme est essentielle pour détecter d'éventuelles complications et adapter la stratégie thérapeutique.