THÈME: Maladies auto-inflammatoires

CA 114

Association hidradénite suppurée–maladie de Crohn cutanée : à propos d'un cas

- **Amal HAMDI Service de Dermatologie, Hôpital Farhat Hached, Sousse, Tunisie**
- Mohamed Ben Rjab, AHU, Service de Dermatologie, Hôpital Farhat Hached, Sousse, Tunisie
- Marouene Belkahla, Pr.Ag, Service de Dermatologie, Hôpital Farhat Hached, Sousse, Tunisie
- Maha Lahouel, AHU, Service de Dermatologie, Hôpital Farhat Hached, Sousse, Tunisie
- Najet Ghariani, PHU, Service de Dermatologie, Hôpital Farhat Hached, Sousse, Tunisie
- Amina Aounallah, PHU, Service de Dermatologie, Hôpital Farhat Hached, Sousse, Tunisie
- Mohamed Denguezli, PHU, Service de Dermatologie, Hôpital Farhat Hached, Sousse, Tunisie

Introduction

L'hidradénite suppurée (HS), également appelée maladie de Verneuil, est une dermatose inflammatoire chronique des zones intertrigineuses, caractérisée par des lésions suppuratives récidivantes et invalidantes. La maladie de Crohn est une entité inflammatoire chronique intestinale susceptible de se manifester au niveau cutané, notamment dans les régions périnéales. L'association de ces deux pathologies, bien que rare, pose un défi diagnostique et thérapeutique. Nous présentons un cas de HS sévère associée à une maladie de Crohn cutanée périnéale.

Observation:

Un patient de 23 ans, ayant des antécédents de maladie de Verneuil évoluant depuis cinq ans, a consulté pour un œdème scrotal douloureux, récidivant et persistant depuis plusieurs semaines. . L'examen clinique révélait un placard érythémateux, œdémateux et suintant, infiltré et érosif par endroits, au niveau de la région inguinoscrotale (Fig1). Des nodules douloureux interconnectés ainsi que des cicatrices rétractiles étaient présents, associés à un œdème scrotal ferme et douloureux avec rétraction de la verge (Fig2) , le tout évoluant dans un contexte fébrile. L'exploration endoscopique et l'IRM pelvienne ont confirmé une atteinte de type Crohn cutanée périnéale, révélant des fistules périnéales et des trajets fistuleux complexes. Le diagnostic retenu était celui d'une maladie de Verneuil au stade III de Hurley, associée à une maladie de Crohn cutanée périnéale. Un traitement par métronidazole et ceftriaxone pendant 21 jours a permis une régression des signes inflammatoires, en attendant l'instauration d'une biothérapie par infliximab.

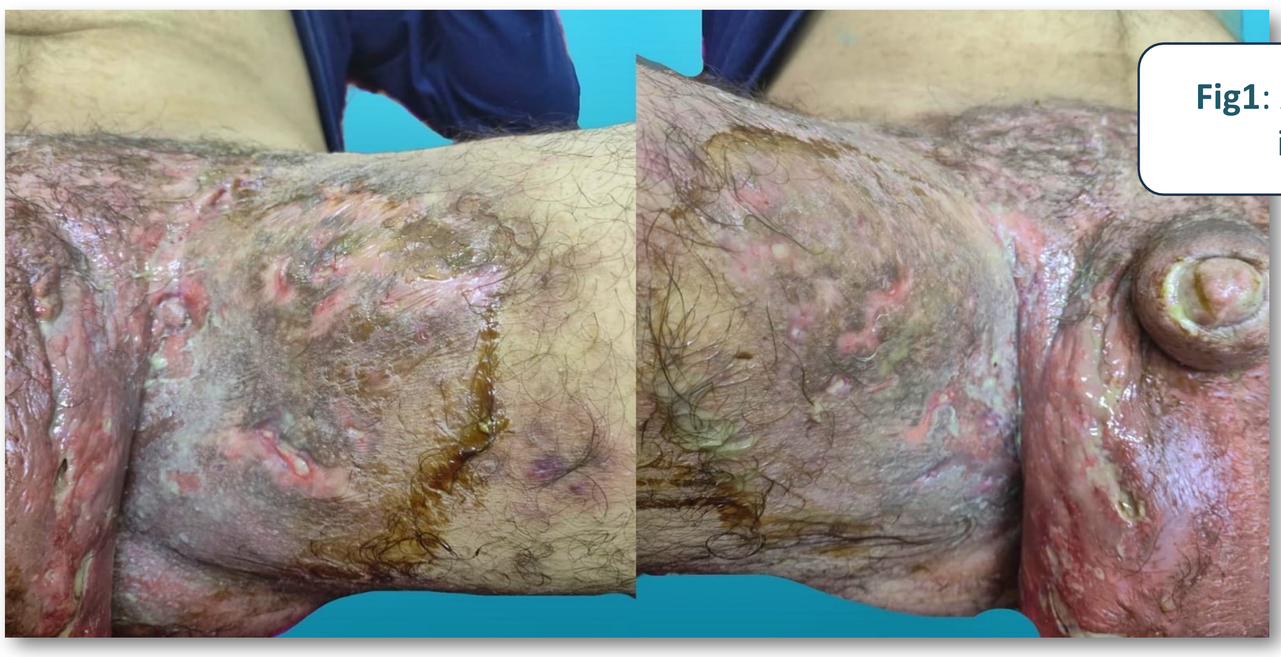

Fig1: Atteinte de la région inguinoscrotale

Fig2: œdème scrotal ferme et douloureux avec rétraction de la verge

Discussion:

La maladie de Verneuil et la maladie de Crohn partagent des mécanismes physiopathologiques communs. Toutes deux relèvent de maladies inflammatoires chroniques à médiation immune, dans lesquelles la voie du TNF-α joue un rôle central.

Leur association, bien que rare, paraît favorisée par une prédisposition génétique et des dysrégulations immunitaires convergentes. Sur le plan clinique, la distinction entre les deux affections peut s'avérer particulièrement difficile dans les localisations périnéales.

Une atteinte scrotale sévère, bien que décrite dans la HS, doit faire évoquer une maladie de Crohn associée, en particulier lorsque les lésions sont étendues, fistulisantes ou atypiques. Cette possibilité doit être envisagée même en l'absence de symptômes digestifs, l'atteinte cutanée pouvant précéder ou accompagner l'atteinte intestinale.

En raison de sa sévérité clinique et de la résistance fréquente aux traitements conventionnels, cette forme impose une prise en charge précoce, intensive et multidisciplinaire. Sur le plan thérapeutique, l'adalimumab demeure à ce jour le seul anti-TNF ayant une autorisation officielle (FDA/EMA) dans l'HS modérée à sévère.

Toutefois, en cas d'association avec une maladie de Crohn, en particulier fistulisante, l'infliximab semble offrir de meilleurs résultats, tout en ayant également démontré une efficacité dans les formes sévères d'HS.

Conclusion :

L'association entre maladie de Verneuil et maladie de Crohn, bien que rare, doit être évoquée devant une atteinte périnéoscrotale sévère ou atypique. Cette coexistence, souvent marquée par des formes complexes et réfractaires, requiert une prise en charge multidisciplinaire.