Erreurs innées du métabolisme de l'adulte

CA 127

Rupture splénique fulgurante : quand le trait drépanocytaire frappe

FATIMA ZAHRA BOUCHAM, Résidente en médecine interne Service de Médecine interne B, Hôpital Militaire d'instruction Mohamed V, Rabat, MAROC

Autres : C. Elaoufir (1) ;A. CHAREF (1) ; J. Benhammou (1) ;Y. Oualehssine (1) ;A. Kadiri (1) ; M. Chiguer (1); R. Lemouaden (1) ;N. Elomri (1) ;F. Mekouar (1) ;M. Jira (1) ;J. Fatihi (1)

(1) Médecine interne B, Hôpital Militaire d'Instruction Mohamed V,Rabat,Maroc

Introduction

L'hématome splénique est une lésion rare pouvant évoluer vers une rupture, urgence médico-chirurgicale engageant le pronostic vital. Cette complication survient le plus souvent dans un contexte traumatique, mais peut également être observée chez des patients présentant certaines pathologies sous-jacentes. Son diagnostic repose sur une vigilance clinique et un recours précoce à l'imagerie. Nous rapportons ici un cas illustratif.

Observation

Un patient âgé de 21 ans, sans antécédents médicaux particuliers, a été admis aux urgences pour des douleurs abdominales aiguës évoluant depuis 72 heures, associées à des vomissements, suite à un séjour en altitude à l'ascension du mont Toubkal. À l'admission, l'état hémodynamique et respiratoire était stable. L'examen clinique objectivait une sensibilité marquée au niveau de l'hypochondre gauche, irradiant l'ensemble de l'abdomen, accompagnée d'une splénomégalie et de signes de déshydratation cutanée. Le bilan biologique montrait un syndrome inflammatoire modéré. L'imagerie abdominale mis en évidence un hématome splénique. La recherche étiologique a révélé un trait drépanocytaire, par l'électrophorèse de l'hémoglobine qui a objectivé une hémoglobinose S hétérozygote (A/S). L'évolution a été compliquée, 48 heures plus tard, par une rupture splénique nécessitant une splénectomie en urgence.

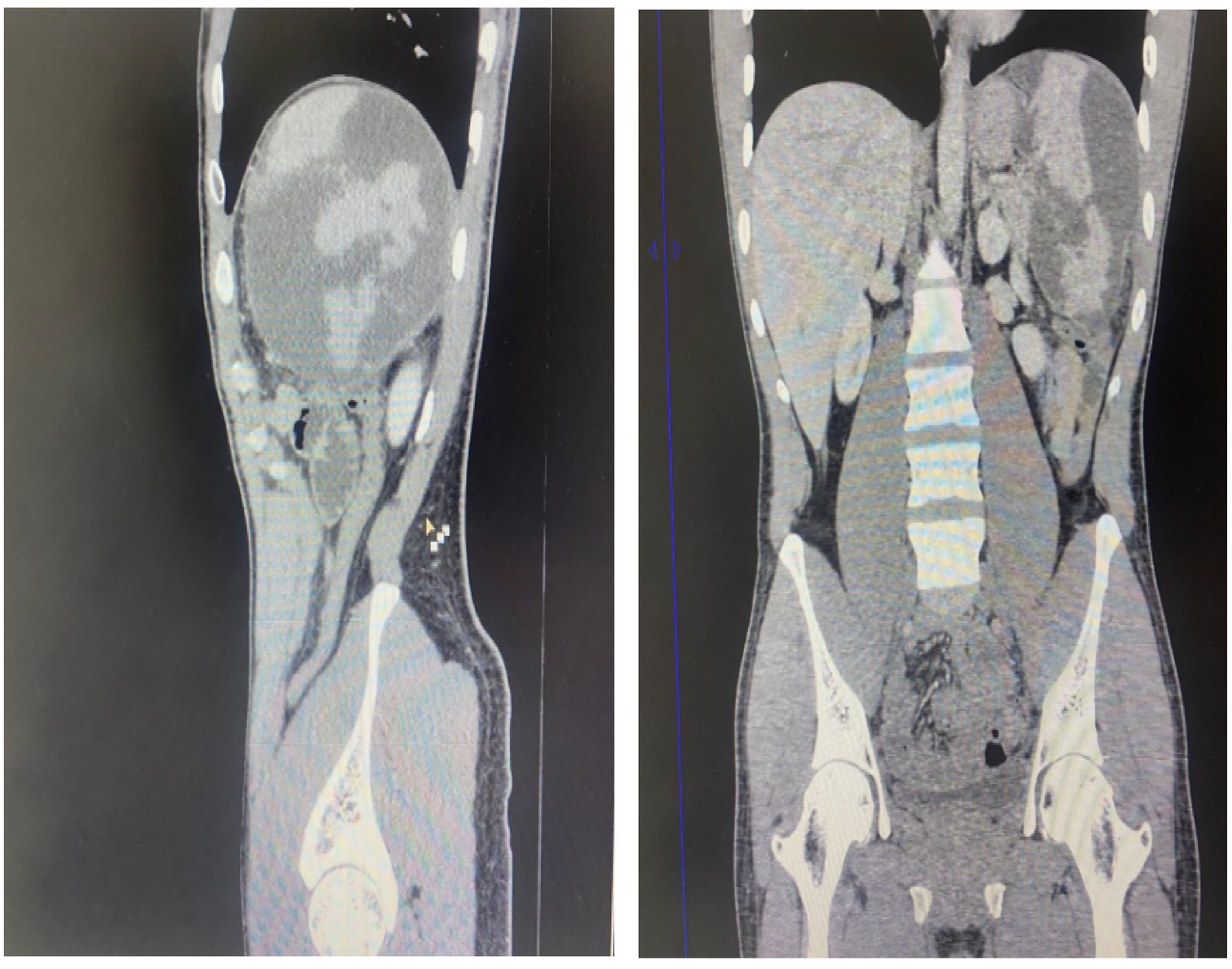

Figure 1,2 : Des coupes coronales d'un scanner abdomino-pelvien mettant en évidence un hématome sous-capsulaire splénique.

Discussion:

La drépanocytose est une maladie génétique autosomique récessive, liée à une mutation de la chaîne β de la globine qui entraîne la production d'une hémoglobine anormale (HbS), responsable d'anémie hémolytique et de complications vaso-occlusives. À l'état hétérozygote (A/S), appelé « trait drépanocytaire », l'individu synthétise à la fois de l'HbA et de l'HbS. Ce statut, généralement asymptomatique, ne s'accompagne ni d'anomalies de l'hémogramme, ni d'hémolyse, ni de crises douloureuses osseuses. Il confère en revanche une protection contre les formes neurologiques graves du paludisme, ce qui explique sa forte prévalence dans les zones impaludées. Néanmoins, dans des conditions particulières d'hypoxie, certaines complications peuvent survenir, telles que l'infarctus ou la séquestration splénique, la nécrose papillaire rénale, voire plus rarement une rupture splénique.

Conclusion:

Le trait drépanocytaire, habituellement considéré comme bénin, peut néanmoins s'accompagner de complications sévères, telles que l'hématome ou la rupture splénique, en particulier dans des contextes d'hypoxie comme en altitude.

Références bibliographiques

- Complications du trait drépanocytaire : à propos d'une série de 6 cas C. Marcombes et Al. ; La Revue de Médecine Interne, 2020-09-01, Volume 41, Numéro 9, Pages 583-590, Copyright © 2020
- Sickle cell trait complications: A case series of 6 patients C. Marcombes , E. Lafont , V. Jullien , E. Flamarion , J. Dion , N. Costedoat-Chalumeau , J. Pouchot , J.B. Arlet
- Sickle Cell Trait: A Benign State? Taiwo R Kotila Department of Hematology, College of Medicine, University of Ibadan, Ibadan , Nigeria ; © 2016 S. Karger AG, Basel.