Médecine interne

128

Traitement efficace d'une anémie hémolytique à anticorps chauds satellite d'un clone B par Obinutuzumab

Myriam FANTONE [1], Redwann NAJJARI [1], Guillaume PADERN [1], Cyril DUMAIN [1], Jonathan BRONER [1], Pascal BOURQUARD[2] , Radjiv GOULABCHAND [1]

[1] Médecine interne, CHU de Nîmes, France
[2] Hématologie, CHU de Nîmes, FRANCE

Introduction :

La place du RITUXIMAB (RTX) dans la stratégie thérapeutique des anémies hémolytiques à anticorps chauds (AHAC) est reconnue dans les recommandations françaises en 2ème intention (PNDS, hors AMM/grade A).

Néanmoins, la place d'autres thérapeutiques anti-CD20, telle que **l'Obinutuzumab** (OBTZ), n'est pas documentée. Son rôle est plutôt avancé dans les anémies hémolytiques en lien avec des LLC.

Nous souhaitons rapporter ici pour la première fois en France, l'utilisation efficace d'OBTZ dans le traitement d'une AHAC.

Description du cas :

Une patiente de 58 ans se présente pour **anémie hémolytique à anticorps chaud**. Elle n'avait pas d'antécédent notable.

L'anémie était diagnostiquée en 2020 (Test de Coombs positif en IgG et complément), et traitée initialement par corticothérapie efficacement par l'équipe d'hématologie. La première récidive en mars 2021 est traitée par **RTX**. En 2023, une récidive de la maladie ne répond pas à la corticothérapie, et elle bénéficie à nouveau de corticothérapie et de RTX en décembre 2023 (4 perfusions). Néanmoins, une **réaction allergique** est diagnostiquée (cutanée et digestive), ne permettant pas de réaliser chacune des cures complètement, et finalement contre-indiquant la reprise de ce traitement. En février 2024, l'anémie récidive au seuil de 5mg/j de corticothérapie.

La patiente est alors suivie en médecine interne.

Il n'y a pas d'argument pour une connectivite (AAN 1/400 sans spécificité), mais existent des éléments pour **une clonalité B** (EPP avec pic IgM lambda minime ; phénotypage lymphocytaire retrouvant une population B monotypique).

Un traitement d'épargne par **Mycophenolate mofetil** puis **Azathioprine** sont tentés, mais doivent être stoppés tous deux pour **toxicité hépatique** de grade 3, résolutive à l'arrêt de ces traitements. L'anémie est alors **corticodépendante à 20mg/j de corticothérapie**.

Le TEP scanner de novembre 2024 fait état d'une **hépatosplénomégalie** homogène sans hypermétabolisme suspect, et d'un **hypermétabolisme modéré (SUL 5) des adénomégalies péri-spléniques.**

Elle bénéficie alors de deux injections **d'OBTZ** (J1, J15, 1g) en décembre 2024. En mars 2024, la **corticothérapie est sevrée** devant une hémolyse contrôlée.

Un TEP scanner de mai 2025 révèle une **régression des adénomégalies** péri-spléniques (SUL à 4.9) (Figure1).

Depuis, **l'hémolyse reste contrôlée** (Graphique 1).

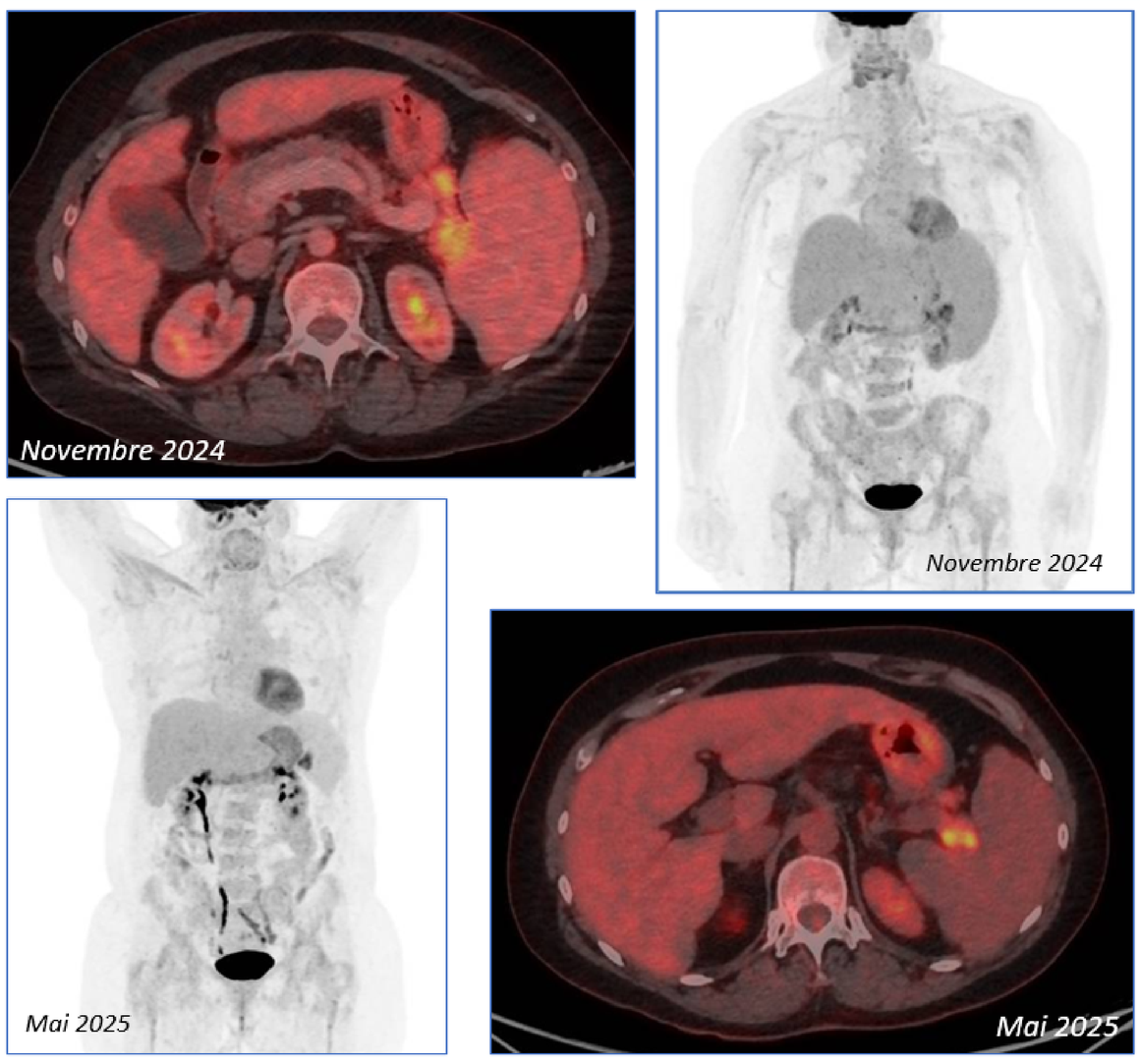

Figure 1 : *Evolution du TEP scanner entre 2024 et 2025*

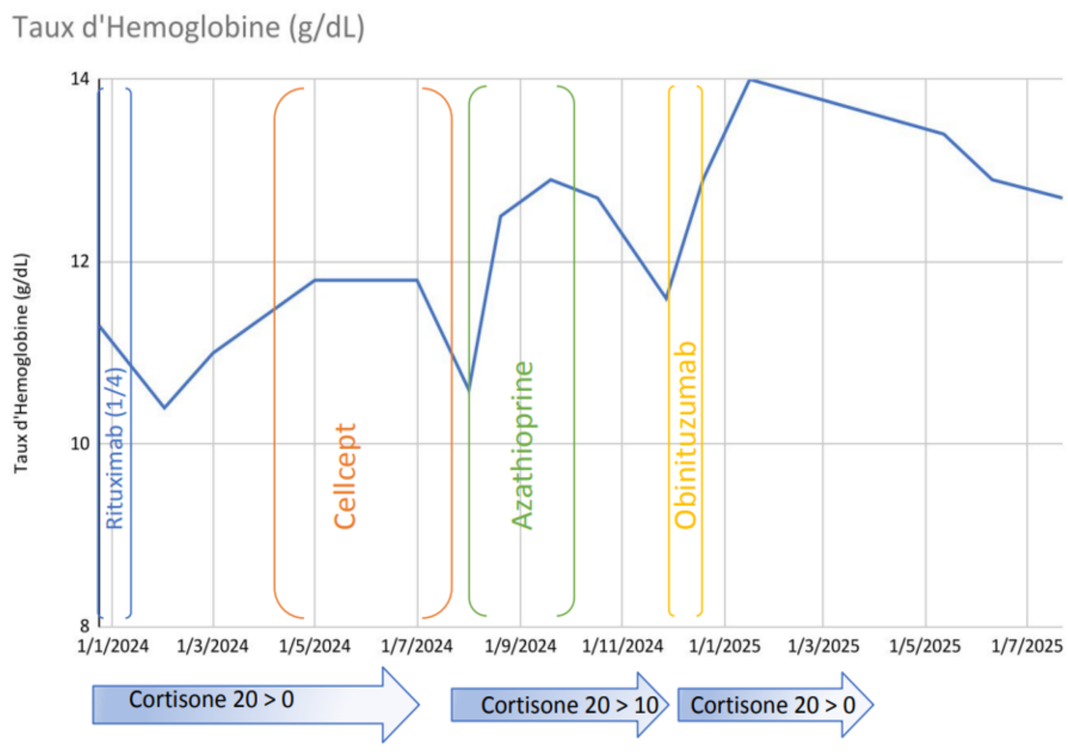

Graphique 1 : Evolution du taux d'hémoglobine en fonction du temps et des traitements immunosuppresseurs

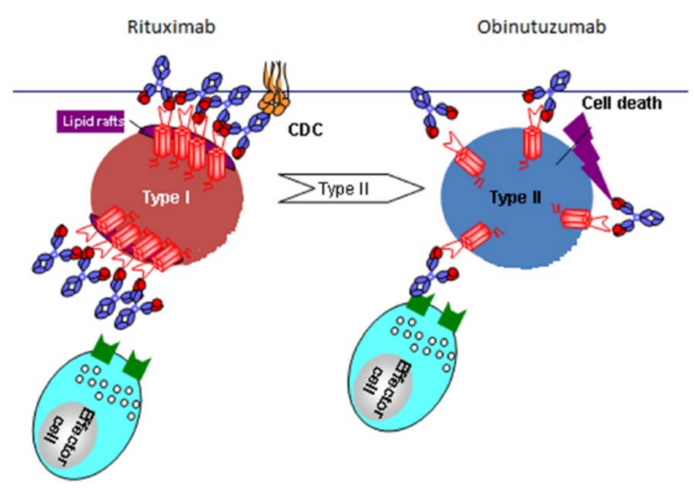

Figure 2 : *Ther Adv Hematol 2015, Vol. 6(4) 161–170 DOI: 10.1177/ 2040620715586528, GA101 overview presentation at B021005 and B021223 study investigator meetings, July 2011, San Francisco, CA*

Discussion :

L'OBTZ est un anticorps monoclonal humanisé anti-CD20 de type IgG1 kappa. Les différences notables avec le RTX viennent du fait qu'il est un anticorps anti CD-20 de classe II. En effet, son action cytotoxique est plutôt directe ou anticorps médiée, ne requérant pas de barrière lipidique pour s'ancrer à la surface des cellules puis agissant via une cytotoxicité liée au complément comme le RTX. Ces mécanismes d'action différents sont dus, entre autres, à une affinité plus importante envers le récepteur FcγRIIIa présents sur les neutrophiles et macrophages. Ceci expliquerait également que l'OBTZ puisse pallier à plusieurs mécanismes de résistance au RTX.

Il est principalement indiqué dans le traitement des leucémies lymphoïdes chroniques (LLC). Il n'y a pas été mis en évidence de sur-représentation d'effets indésirables par rapport au RTX, à noter des réactions non graves lors des premières perfusions et des épisodes infectieux mineurs ensuite.

Un cas de thrombopénie et AHAI satellite d'une LLC/lymphome lymphocytique traité par OBTZ a été rapporté en 2021 (1).

La comparaison de l'OBTZ et du RTX dans d'autres indications a été discutée, avec une efficacité validée, comme dans la néphropathie membraneuse (2) et les vascularites à ANCA (3–5), notamment en cas de réactions anaphylactiques au RTX.

Nous rapportons ici le premier cas d'utilisation efficace d'OBTZ en France dans le cadre d'une AHAC non contrôlée, dans le contexte d'un clone B, d'un pic IgM, et d'adénomégalies périspléniques, du fait d'une contre-indication au RTX.

La justification du traitement était basée sur le contexte clinique (cortico-dépendance), biologique (AHAC avec clone B) et la contre-indication au RTX.

Sous ce traitement, la corticothérapie a pu être sevrée durablement, sans émergence d'une hémopathie clinique ni sur les imageries de contrôle.

En revanche, 10 cas d'utilisation d'OBTZ 1g à J1 et J15) ont été rapportés en Chine (6). Parmi eux, 2 cas d'anémies hémolytiques auto-immune (AHAI), des purpura trombotiques thrombocytopéniques et des purpura thrombopéniques immunologiques, tous ayant déjà eu un traitement comprenant du RTX. Les 2 AHAI avaient une réponse complète persistante à 8 mois de suivi.

Conclusion :

L'utilisation d'un autre anti-CD20 (OBTZ) dans le traitement d'une AHAC satellite d'un clone B a été efficace avec une hémolyse contrôlée à 6 mois de traitement, et ayant permis le sevrage de la corticothérapie systémique. A noter l'absence de complications, malgré la réaction allergique au RTX présentée par la patiente. Ce traitement pourrait être une alternative dans ces cas, et ce d'autant qu'un clone B a été mis en évidence, bien que la classification de l'hémopathie sous-jacente n'est pas précisée à ce jour.

Références :

1. Herishanu Y, Levi S, Kamdjou T, Bornstein Y, Ram R, Benyamini N, et al. Obinutuzumab in the treatment of autoimmune haemolytic anaemia and immune thrombocytopenia in patients with chronic lymphocytic leukaemia/small lymphocytic lymphoma. Br J Haematol. janv 2021;192(1):e1-4.
2. Xu M, Wang Y, Wu M, Chen R, Zhao W, Li M, et al. Obinutuzumab versus rituximab for the treatment of refractory primary membranous nephropathy. Nephrol Dial Transplant. 28 avr 2025;40(5):978-86.
3. Amudala NA, Boukhlal S, Sheridan B, Langford CA, Geara A, Merkel PA, et al. Obinutuzumab as treatment for ANCA-associated vasculitis. Rheumatology (Oxford). 30 août 2022;61(9):3814-7.
4. McGovern DP, McClure ME, Coates M, Bond S, Martinez Del Pero M, Mynard K, et al. Study protocol for a randomised, phase II, double-blind, experimental medicine study of obinutuzumab versus rituximab in ANCA-associated vasculitis: ObiVas. BMJ Open. 17 juill 2024;14(7):e083277.
5. Wu W, Wang J, Chen S. Reduced-dose obinutuzumab induces remission in refractory ANCA-associated vasculitis: a report of 16 cases. Front Immunol. 2025;16:1624234.
6. He H, Tian H, Li Y, Yu Z, Wu D, Yin J. Obinutuzumab Is a Promising Alternative for the Treatment of Relapsed or Refractory Autoimmune Hematological Disorders. Blood. 5 nov 2024;144:3940.