HEMATOLOGIE et MEDECINE INTERNE

CA n° 130

Purpura thrombotique thrombopénique immunologique contemporain d'une rechute de maladie associée aux IgG4 : rémission sous OBINUTUZUMAB

Nicolas DUHAMEL, CCA, Médecine interne, CHU de Nice, FRANCE
Nihal MARTIS, MCU-PH, Médecine interne, CHU de Nice, France
Lucas MORAND, PH, Médecine intensive et réanimation, CHU de Nice, France
Hervé HYVERNAT, PH, Médecine intensive et réanimation, CHU de Nice, France
Paul COPPO, PU-PH, Médecine interne, Hôpital Saint-Antoine AP-HP, France
Sarah LECHTMAN, PH, Médecine interne, CHU de Nice, France

MESSAGE-CLE

Nous rapportons un cas d'efficacité de l'OBINUTUZUMAB dans un contexte de PTTa contemporain d'une maladie associée au IgG4.

DESCRIPTION CLINIQUE

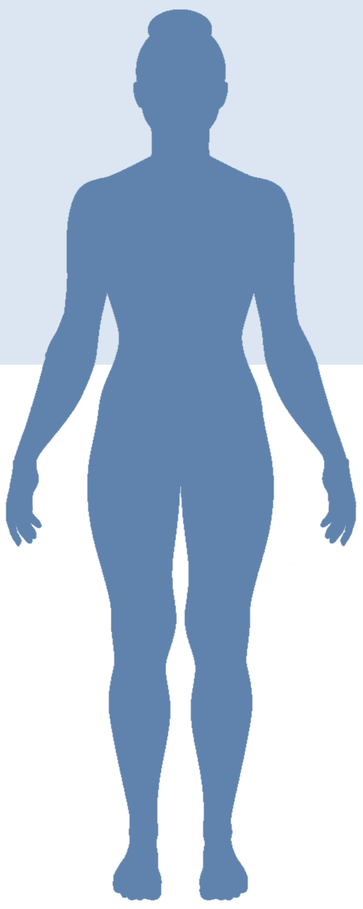

Patiente de 74 ans

Antécédents
Glaucome
Hystérectomie

Après 18 mois de corticothérapie pour MAG4

* Aphasie + vertiges = AVC cérébelleux
* Thrombopénie sévère
* Schizocytes 1,5%
* **ADAMTS 13 < 5% - IgG anti-ADAMTS 13 : 36 U/L**

Au diagnostic de PTTa

TEP-TDM
Aortite
IgG4 9,77 g/L
↗ **PNEo**

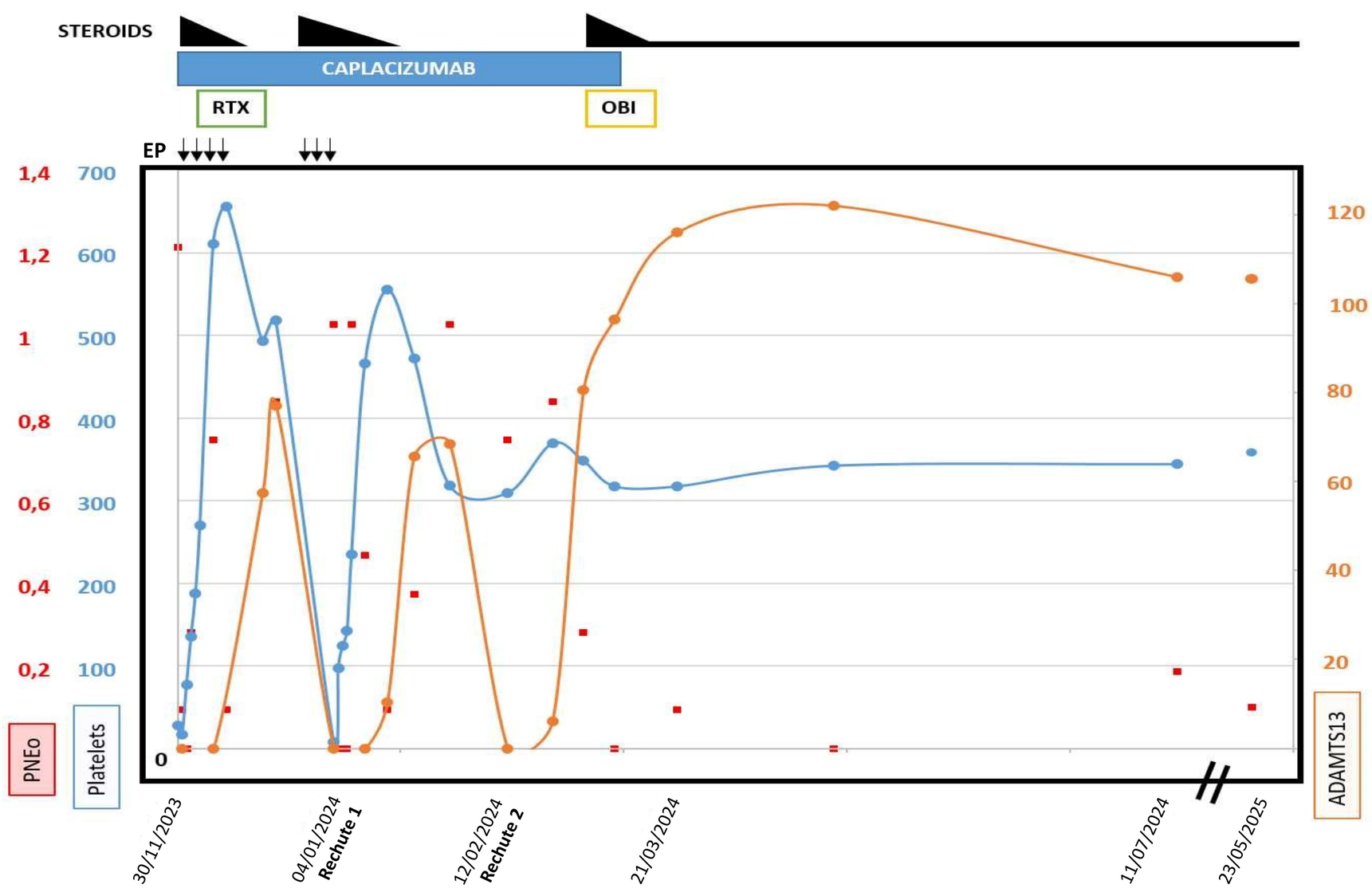

PRISE EN CHARGE ET EVOLUTION

« Triplet therapy » : EP + METHYLPREDNISONE + CAPLACIZUMAB + RITUXIMAB**.**

Rechute à M+1 : EP + PREDNISONE + CAPLACIZUMAB.

Rechute biologique à M+2 : PREDNISONE + OBINUTUZUMAB 1g/semaine x 4

DISCUSSION

- ✓ 1er cas français d'association entre une MAG4 et un PTT acquis.
- ✓ La fluctuation des PNEo concomitante de la rechute du PTTa suggère un lien physiopathologique entre l'activité de la MAG4 et celle des anticorps anti-ADAMTS13.
- ✓ Normalisation des IgG4 sous traitement : rôle d'un sous-type IgG4 des anti-ADAMTS 13 ?
- ✓ Evolution favorable sous OBINTUZUMAB, traitement déjà décrit dans le PTTa réfractaire et dans quelques *case reports* pour la MAG4.