Hématologique

CA 131

L'histiocytose de Rosai-Dorfman-Destombes: au-delà des ganglions, l'empreintesystémique

Houda,Raiss , Interne, service de dermatologie ,Hôpital Fattouma bourguiba de Monastir , Tunisie
Nesrine Ben salah , dermatologie, Hôpital Fattouma bourguiba de Monastir , Tunisie
Majd Abu Taleb , interne , service de dermatologie , Hôpital Fattouma bourguiba de Monastir , Tunisie
Mounia Youssef , dermatologie , Hôpital Fattouma bourguiba de Monastir , Tunisie
Asma Ben mabrouk , service anatomopathologie , Hôpital Fattouma bourguiba de Monastir , Tunisie
Jameleddine Zili , dermatologie , Hôpital Fattouma bourguiba de Monastir , Tunisie

Introduction

- La maladie de Rosai-Dorfman-Destombes (RDD) est une **histiocytose non langerhansienne rare**.
- La présentation la plus classique reste **l'atteinte ganglionnaire cervicale**.
- Des **formes extranodales et systémiques**, de plus en plus décrites, élargissent le spectre clinique.
- Souvent méconnues, elles peuvent mimer des processus tumoraux ou inflammatoires.
- Leur identification est déterminante car elles conditionnent le pronostic fonctionnel.
- D'où l'importance d'une recherche systématique des atteintes extranodales et systémiques

Patients et Méthodes:

•Série de six cas de maladie de Rosai-Dorfman-Destombes diagnostiqués entre décembre 2018 et août 2025.

•Diagnostic confirmé par l'histologie et l'immunohistochimie.

•Profil immunohistochimique caractéristique : histiocytes S100+ et CD68+, mais CD1a–.

Résultats

•Population : 83,3 % d'hommes et 16,7 % de femmes ; âge moyen 43,2 ans (23–56 ans).

•Localisations initiales : **hanche** (33,3 %), **dos** (33,3 %), **joue** (16,7 %), **cuisse** (16,7 %).

•Atteinte systémique dans 83,3 % des cas.

•Manifestations systémiques :

- lésions ostéolytiques fémorales (16,7 %) ;
- atteinte orbitaire avec exophtalmie et baisse visuelle (16,7 %)
- atteinte ORL responsable de dysphonie (16,7 %)
- localisation neurologique en cours d'exploration (16,7 %).

•Un seul patient (16,7 %) présentait une forme strictement localisée.

•Prise en charge graduée selon l'atteinte :

- surveillance pour les formes peu symptomatiques
- chirurgie d'exérèse ou corticothérapie systémique pour les formes sévères.

Fig 1: **Atteinte cutanée du Rosai-Dorfman**

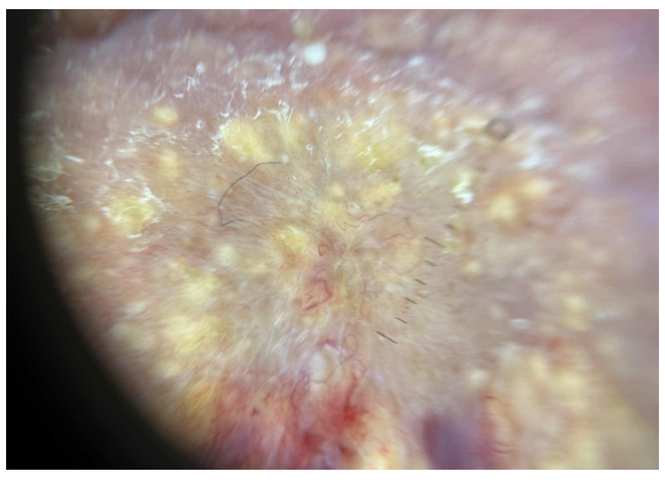

Fig 2: **Dermoscopie :zone jaunâtres et vaisseaux polymorphes**

Discussion

•La RDD présente une grande variabilité clinique, avec une forte proportion d'atteintes systémiques

•Les localisations extranodales constituent un double défi :

- Diagnostique : elles miment des pathologies tumorales ou inflammatoires chroniques
- Thérapeutique : l'absence de recommandations formalisées entraîne une importante hétérogénéité des prises en charge.

•la stratégie thérapeutique dépendait de la sévérité des symptômes et du retentissement fonctionnel.

•La prise en charge allait de la simple surveillance à des traitements systémiques pour les formes symptomatiques ou invalidantes.

•. L'évolution est imprévisible, entre régressions spontanées et formes agressives.
•L'enjeu principal reste une vigilance clinique et radiologique étroite, afin d'identifier précocement les atteintes systémiques (osseuses, oculaires, ORL, neurologiques).

•Leur détection rapide conditionne la qualité et la coordination de la prise en charge multidisciplinaire.

Conclusion

•La RDD est une maladie rare, hétérogène et d'évolution imprévisible.
•La recherche d'atteintes systémiques doit être systématique dès le diagnostic.
•Une surveillance prolongée est indispensable pour prévenir les complications fonctionnelles.
•Cette démarche permet d'adapter au mieux la stratégie thérapeutique à chaque patient.