AAPOX avec atteinte para-rectale

Margaux SOULARD, assistante partagée en MIIC au CHU Rennes - Hôpital SUD - France
- Tangi LE COZ, DJ en MIIC au CHU Rennes Hôpital SUD – France
- Antoinette PERLAT, PH et cheffe de service MIIC au CHU Rennes Hôpital SUD – France
- Alain LESOCAT, PUPH en MIIC au CHU Rennes Hôpital SUD – France
- Erwan LE TALLEC, CCA en MIIC au CHU Rennes Hôpital SUD – France

Introduction :

Les xanthogranulomatoses orbitaires de l'adulte sont des histiocytoses rares non langerhansiennes, caractérisées par une infiltration xanthogranulomateuse des tissus orbitaires et périorbitaires. Le syndrome AAPOX (pour Xanthogranulomatose PériOrbitaire et Asthme de l'Adulte) survient principalement chez les hommes d'âge moyen, avec un asthme de début tardif, des adénopathies et des lésions xanthogranulomateuses périoculaires. Moins de 50 cas ont été rapportés dans la littérature à ce jour. Cette pathologie est souvent associée à des niveaux élevés d'IgG4 sériques, suggérant une relation étroite avec la maladie liée aux IgG4 (IgG4-RD).

Observation clinique :

Nous présentons le cas d'un homme de 59 ans agriculteur, ancien fumeur.
Il consulte en 2017 pour une **diplopie transitoire**, sans anomalie à l'IRM cérébrale et à la ponction lombaire.
En 2022, il développe une **tuméfaction de la joue gauche et de la région infra-orbitaire** (Figure 1). L'IRM du massif facial révèle une lésion infiltrative de 26 × 22 mm dans la région parotidienne gauche, avec une **adénopathie sous-mandibulaire** (Figure 2). L'analyse histologique décrit une infiltration des tissus adipeux par des **histiocytes xanthomateux mononucléés et multinucleés, des cellules géantes de Touton, des plasmocytes et des amas lymphoïdes. L'immunophénotypage est positif pour CD68 et négatif pour CD1a et S100,** confirmant le diagnostic de xanthogranulomatose. Après excision, la masse récidive.
En 2023, il développe un **asthme de début tardif,** traité par bronchodilatateurs.
En 2024, il présente une altération de l'état général avec amaigrissement de 5 kg. L'examen clinique note un **xanthélasma sous-orbitaire** (Figure 1). La biologie montre une **éosinophilie** fluctuante, une hypergammaglobulinémie avec un aspect de pseudo-bloc bêta-gamma (Figure 3), en lien avec des niveaux d'**IgG4 sériques élevés** à 11,35 g/L (ref : 0,04–0,86). La TEP-TDM met en évidence une **masse pararectale fibreuse et hypermétabolique** de 60 × 25 mm, s'étendant vers L5 et engainant les vaisseaux iliaques, accompagnée de **ganglions axillaires droit et inguinaux hypermétaboliques**. La biopsie de la lésion pararectale confirmera l'infiltration par des **histiocytes CD68+ et CD163+, négatifs pour BRAF, CD1a et S100**. L'immunomarquage IgG4 note 30 cellules plasmatiques IgG4+ par champ, avec un ratio IgG/IgG4 de 25 % (sous le seuil de 40 %). On retient le diagnostic de syndrome AAPOX associée à une IgG4-RD. Le traitement par corticoïdes et méthotrexate permettra une amélioration clinique et une réduction des masses jugale et rectale.

Fig 1 : tuméfaction de la joue et xanthelasma sous ortbitaire gauches

Discussion :

Ce cas illustre une forme atypique de syndrome AAPOX avec une suspicion initiale de néoplasie rectale. **Le diagnostic a été posé devant une histologie typique associée aux signes classiques du syndrome (asthme à début tardif, polyadénopathie, lésions périoculaires et infiltration jugale). Le patient présentait également des manifestations moins fréquentes d'AAPOX telles que la diplopie transitoire et l'atteinte mésorectale**.
Histologiquement, le syndrome AAPOX se caractérise par la présence d'histiocytes spumeux mononucléés et des cellules géantes de Touton. En immunohistochimie, ces histiocytes sont positifs pour CD68 et CD163 et généralement négatifs pour CD21, CD35, S100 et CD1a.
Bien que l'élévation des IgG4 et la présentation clinique suggèrent une IgG4-RD, la relation exacte entre AAPOX et IgG4-RD demeure incertaine.

Conclusion :

Nous rapportons un cas rare de syndrome AAPOX qui souligne la nature systémique de l'AAPOX et sa présentation clinique variable. Un registre national est en cours de constitution pour préciser les contours du syndrome AAPOX.

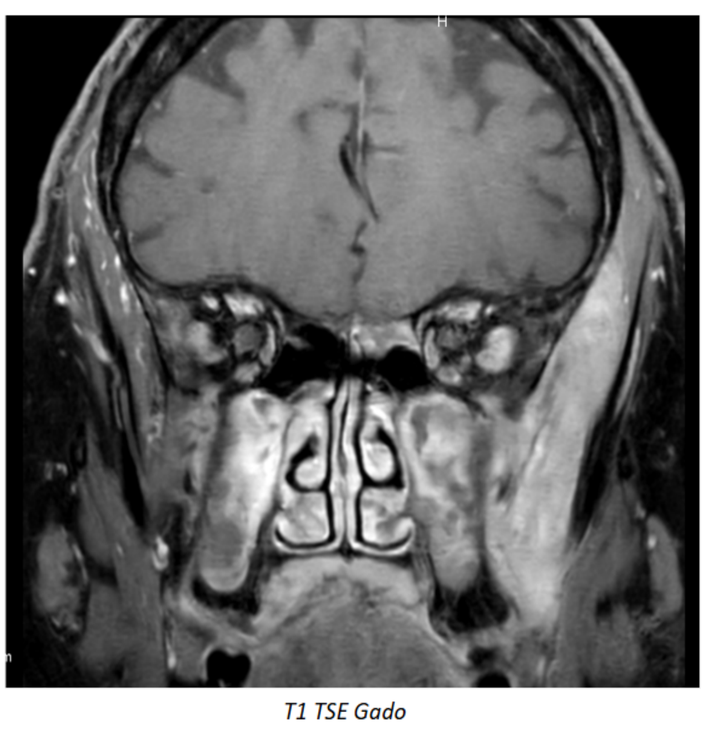

T1 TSE Gado

Fig 2 : IRM encéphalique de 2023 montrant une lésion de la joue gauche 2,6 cm x 2,8 cm.

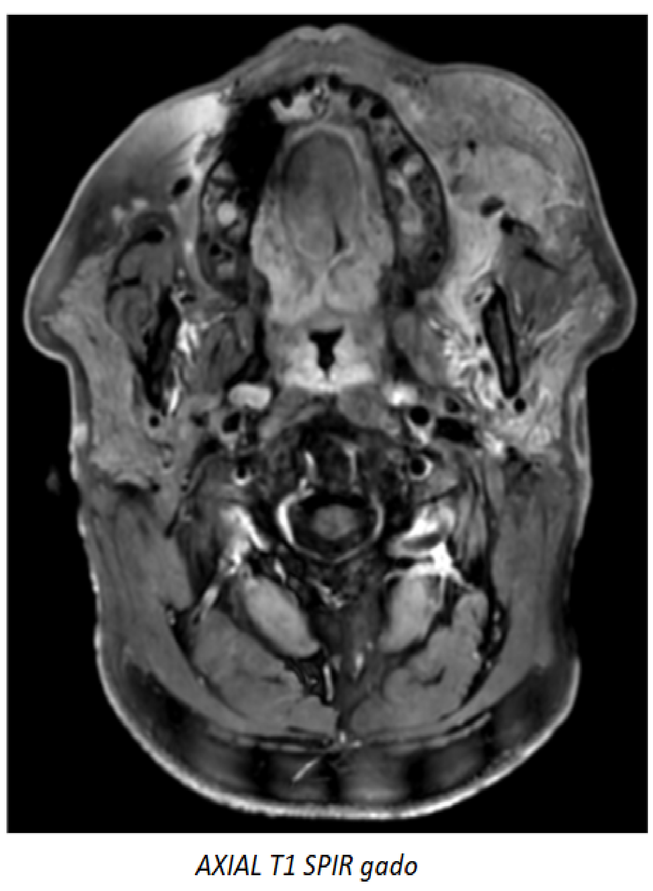

AXIAL T1 SPIR gado

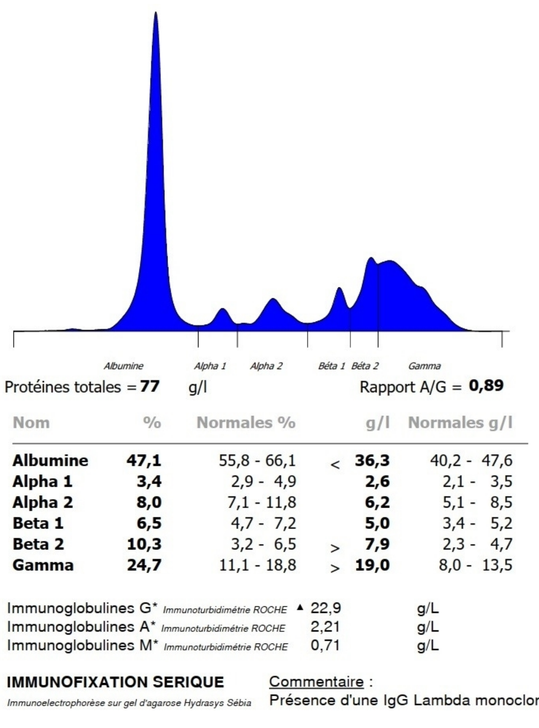

Fig 3 : aspect de "pseudo bloc béta-gamma" à l'électrophorèse des protéines plasmatiques, souvent associé à l'élévation des IgG4