Infiltration hépatique par la leucémie lymphoïde chronique : une cause rare de cholestase anictérique

Hajer HASSINE, AHU, Service de Gastro-entérologie «B», C.H.U La Rabta, Tunis, Tunisie
- Sarra BEN AZZOUZ, AHU, Service de Gastroentérologie « B », Hôpital La Rabta, Tunis, Tunisie
- Nesrine KRIFA, spécialiste, Service de Gastroentérologie « B », Hôpital La Rabta, Tunis, Tunisie
- Abir DHIB, Résidente, Service de Gastro-entérologie «B», C.H.U La Rabta, Tunis, Tunisie
- Habiba DABBEBI, Professeur agrégé, Service de Gastro-entérologie»B», C.H.U La Rabta, Tunis, Tunisie
- Dhouha CHERIF, AHU, Service de Gastro-entérologie «B», C.H.U La Rabta, Tunis, Tunisie
- Haithem YACOUB, AHU, Service de Gastro-entérologie «B», C.H.U La Rabta, Tunis, Tunisie
- Hela KCHIR, Professeur agrégé, Service de Gastro-entérologie»B», C.H.U La Rabta, Tunis, Tunisie
- Nadia MAAMOURI, Professeur, Service de Gastro-entérologie»B», C.H.U La Rabta, Tunis, Tunisie

- Introduction :

La leucémie lymphoïde chronique (LLC) est une hémopathie maligne lymphoproliférative pouvant infiltrer divers organes. Elle se caractérise par la présence persistante de lymphocytes leucémiques matures circulants dans le sang périphérique, avec un tropisme particulier pour les organes du système réticulo-endothélial. L'hépatomégalie et les perturbations du bilan hépatique, notamment une élévation des enzymes hépatiques, constituent des manifestations bien reconnues de l'atteinte hépatique spécifique liée à la maladie. Nous rapportons le cas d'une infiltration hépatique par une LLC révélée par une cholestase anictérique.

- Observation :

Un patient âgé de 79 ans, suivi pour une leucémie lymphoïde chronique (LLC), a été exploré dans le cadre d'une cholestase anictérique sans cytolyse hépatique. Le bilan biologique a révélé une élévation de la gamma-glutamyl transférase (GGT) à 298 UI/L (soit 4,5 fois la limite supérieure de la normale [LSN]) et des phosphatases alcalines (PAL) à 300 UI/L (2,5 fois la LSN). L'échographie abdominale ainsi que l'imagerie par résonance magnétique biliaire (Bili-IRM) étaient sans anomalies. Les sérologies virales et le bilan immunologique se sont révélées négatives. Une origine médicamenteuse a été exclue.

Une biopsie hépatique percutanée a été réalisée dans le cadre du bilan étiologique. L'analyse histologique a mis en évidence une infiltration lymphoïde dense des espaces portes, compatible avec une atteinte hépatique par la LLC, confirmée par l'immunomarquage CD20. Ces caractéristiques histologiques étaient similaires à celles observées lors d'une biopsie médullaire antérieure. Un traitement associant chimiothérapie et corticothérapie a été instauré, entraînant une amélioration progressive du bilan hépatique. Le patient reste actuellement suivi en hématologie pour la prise en charge de sa LLC.

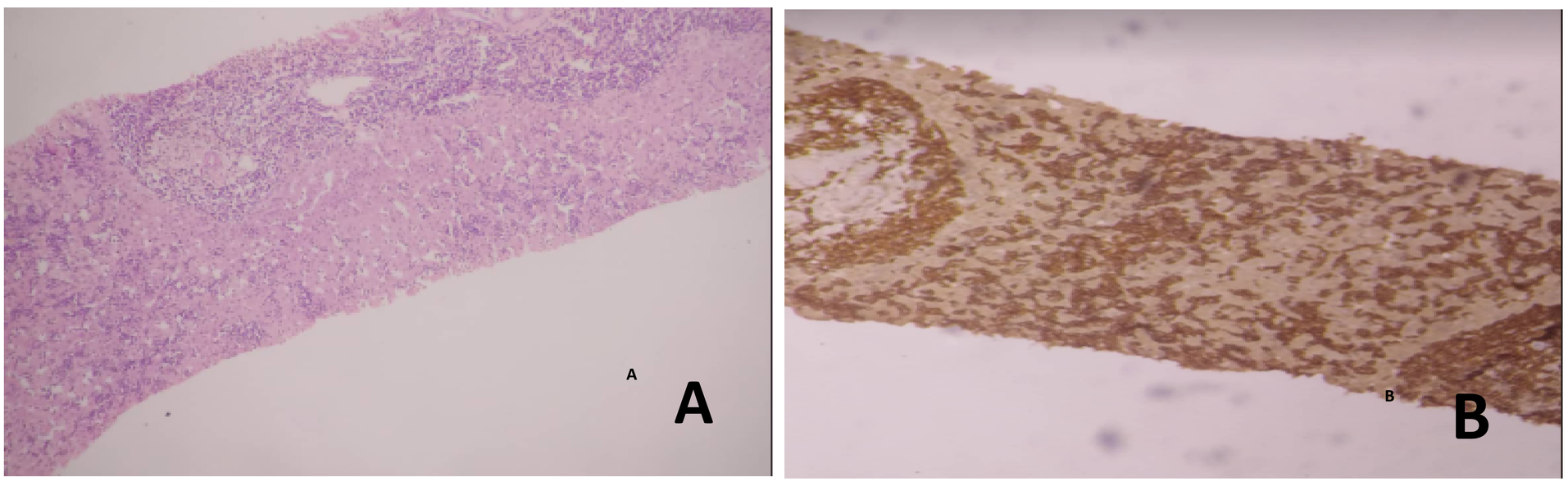

Figure : Infiltration hépatique par un infiltrat lymphoïde dense des espaces portes (A), compatible avec une leucémie lymphoïde chronique, confirmée par l'immunomarquage CD20 (B).

- Conclusion :

L'infiltration hépatique par la leucémie lymphoïde chronique doit être évoquée chez tout patient ayant des antécédents de LLC et présentant une anomalie isolée du bilan hépatiques. En effet, cette infiltration peut être insidieuse et asymptomatique, comme observé dans notre cas.