Mains rouges douloureuses : un parcours diagnostique de l'allergie de contact à la thrombocytémie essentielle

1er Auteur : Ranim, TRIMECH, Résidente en médecine, Service de Dermatologie, CHU Fattouma Bourguiba, Monastir, Tunisie
Autres auteurs, équipe:
- Khaoula, TRIMECHE, Assistante, Service de dermatologie, CHU Fattouma Bourguiba, Monastir, TUNISIE
- Soumaya, CHEBBI, Résidente en médecine de travail, Service de dermatologie, CHU Fattouma Bourguiba, Monastir, TUNISIE
- Hichem, BELHADJALI, Professeur, Service de dermatologie, CHU Fattouma Bourguiba, Monastir, TUNISIE
- Jameleddine, ZILI, Professeur , Service de dermatologie, CHU Fattouma Bourguiba, Monastir, TUNISIE

Introduction :

L'érythermalgie est un acrosyndrome rare, caractérisé par des extrémités rouges, chaudes et douloureuses, parfois avec sensation de brûlure. Elle peut être primitive ou secondaire, notamment à une hémopathie myéloproliférative comme la thrombocytémie essentielle. Son tableau polymorphe peut mimer d'autres dermatoses et retarder le diagnostic.

Observation :

Une femme de 55 ans, technicienne en radiologie, avec antécédents d'hypothyroïdie et de canal carpien, consultait pour des lésions érythémateuses douloureuses des paumes après usage d'un désinfectant d'échographie. Une dermatite de contact allergique a été évoquée, soutenue par des patch tests positifs au chrome et à la propolis. Les produits topiques utilisés pour soulager les symptômes contenaient également de la cire d'abeille comme excipient Cependant, malgré l'éviction et les dermocorticoïdes, les lésions persistaient, surtout à droite, soulagées transitoirement par l'eau froide. Les patch tests répétés confirmaient la sensibilisation, mais n'expliquaient pas l'ensemble des symptômes. Devant la douleur et la chaleur locale, le diagnostic d'érythermalgie a été retenu. Le bilan révélait une thrombocytose, un discret syndrome inflammatoire, une TSH légèrement élevée et la mutation JAK2, confirmant une thrombocytémie essentielle. La prise en charge conjointe dermatologie– hématologie a permis de conclure à une érythermalgie secondaire. L'évolution a été favorable sous prégabaline et traitement spécifique, avec résolution complète.

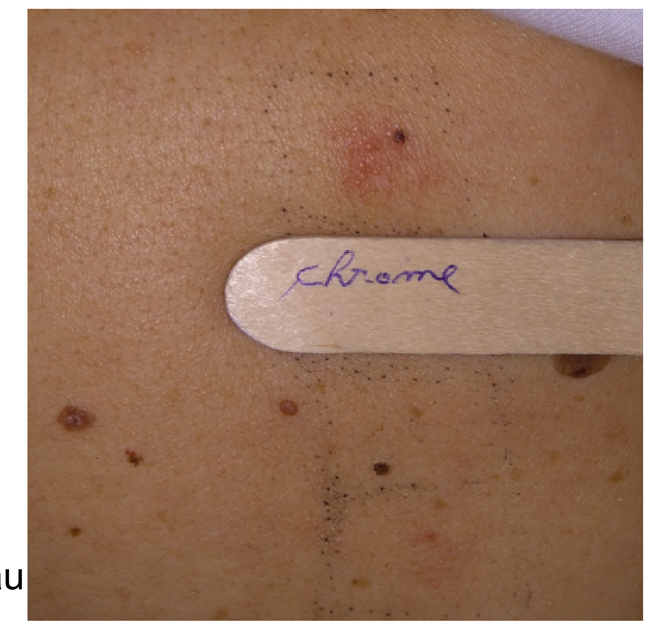

Discussion :

L'érythermalgie est une affection rare, définie par des épisodes de rougeur, chaleur et douleur brûlante des extrémités, souvent aggravés par la chaleur ou l'effort. Elle peut être primaire ou secondaire, surtout aux syndromes myéloprolifératifs. Dans sa forme secondaire, le diagnostic est difficile car la présentation peut mimer des dermatoses fréquentes (dermatite de contact, eczéma), entraînant un retard diagnostique comme dans notre cas. Le diagnostic repose sur la corrélation clinico- biologique et la recherche d'une cause sous-jacente, notamment une thrombocytose. La prise en charge associe le traitement de la pathologie causale et le contrôle symptomatique. Les antiplaquettaires sont indiqués en cas d'atteinte hématologique, et des antalgiques comme la prégabaline aident à contrôler la douleur neuropathique.

Conclusion:

Ce cas illustre l'importance d'évoquer l'érythermalgie secondaire devant des lésions érythémateuses persistantes, même en cas de sensibilisations cutanées. Une prise en charge multidisciplinaire est essentielle pour poser le diagnostic et adapter le traitement.