AMYLOSE EN URINES TROUBLES

- **Volodia MALLET, Maladies infectieuses et tropicales, CHU d'Angers, France**
- Brieuc BERTHELOT, Dermatologie, CHU d'Angers
- Robin ECHERBAULT, Médecine interne, CHU d'Angers
- Merzouka ZIDANE MARINNES, Laboratoire d'anatomopathologie, CHU d'Angers
- Alice DESOUCHES, Néphrologie, CHU d'Angers
- Carole LACOUT, Médecine interne, CHU d'Angers

L'**amylose AA** est une complication maintenant peu fréquente de la **Fièvre Méditerranéenne Familiale (FMF)** du fait d'une prise en charge précoce par COLCHICINE dont les principales atteintes sont rénales et digestives. Elle se définit par la présence de dépôts amyloïdes dans divers organes.

Homme 32 ans
Originaire d'Arménie
Depuis l'âge de 7 ans : fièvre, douleurs abdominales
Diagnostic de FMF en Arménie : 7-8 ans
18 ans : début d'un traitement par COLCHICINE

32 ans : Altération de l'état général, arthrites, dyspnée, lésions urticariennes, syndrome inflammatoire biologique évoluant depuis plusieurs mois

Bilan infectiologique négatif

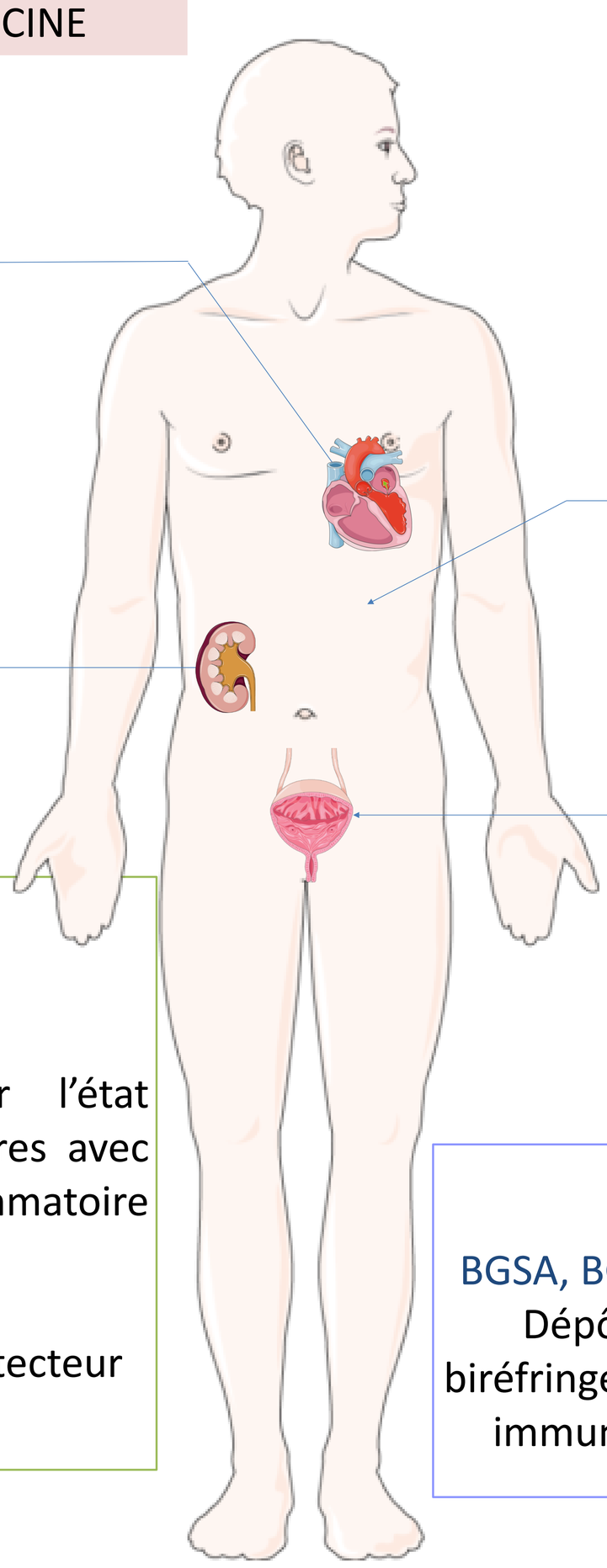

Dyspnée NYHA II, OMI
Atteinte cardiaque de l'amylose
ETT : **cardiopathie restrictive**
FEVG à 53%, strain global de -10%

Lésions urticariennes fixées épigastriques

Insuffisance rénale chronique de stade IV avec syndrome glomérulaire

Choc hémorragique sur hématuries caillottantes.

➔ **Prise en charge au bloc opératoire par décaillotage et électrocoagulation.**

Traitement

- ANAKINRA
- Poursuite de la COLCHICINE

➔ Evolution rapidement favorable sur l'état général, les manifestations inflammatoires avec régression du syndrome inflammatoire biologique

- Traitement cardioprotecteur et néphroprotecteur
- Bilan pré-greffe

Histologie

BGSA, BGSO, Biopsie cutanée, Biopsie vésicale

Dépôts amyloïdes au rouge Congo avec biréfringence jaune-vert en lumière polarisée et immunomarquage anti-protéine AA positif

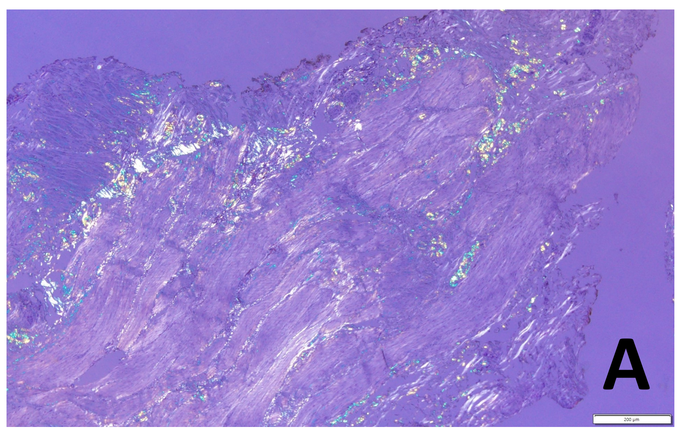

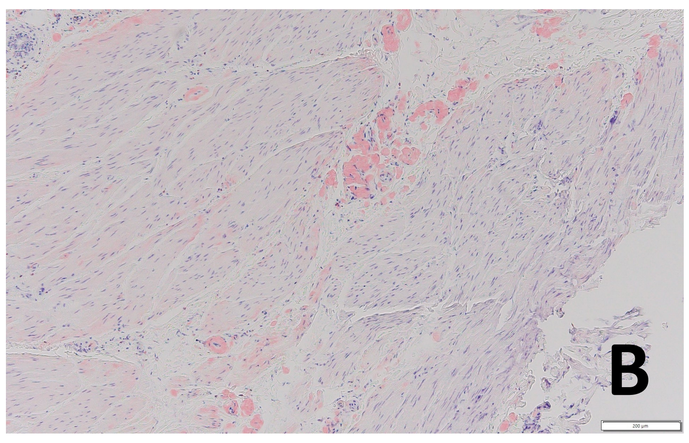

Biopsie vésicale

A/ Biréfingrence jaune-vert en lumière polarisée en faveur de dépôts amyloïdes dans la vessie.

B/ Coloration Rouge-Congo mettant en évidence des dépôts éosinophiles colorés en rouge.

Conclusion : Patient arménien avec FMF traitée tardivement, compliquée d'amylose AA sévère avec atteintes cardiaque et vésicale sévères et rares, peu décrites.
L'incidence d'amylose AA est plus élevée chez les patients arméniens, possiblement favorisés par des triggers infectieux associés qui doivent être recherchés. L'initiation tardive de la COLCHICINE pour la FMF a favorisé le développement de l'amylose chez ce patient. Un diagnostic plus précoce de l'amylose AA avec instauration rapide de traitement par anti-IL1 est nécessaire pour limiter les dépôts amyloïdes au niveau des différents organes et grevant le pronostic du patient.

1.Georgin-Lavialle S, et al. French practical guidelines for the diagnosis and management of AA amyloidosis. Rev Med Interne. févr 2023
2.Kilic B, et al. Efficacy and safety of anti-interleukin-1 treatment in familial Mediterranean fever patients: a systematic review and meta-analysis. Rheumatology. 2024
3.Lancieri M, et al. An Update on Familial Mediterranean Fever. Int J Mol Sci. 2023