SITUATIONS FRÉQUENTES EN MÉDECINE INTERNE

000625

Glomérulonéphrite proliférative endocapillaire atypique révélant un Lymphome Intravasculaire à grandes cellules B
Un piège diagnostique levé par la Biopsie Rénale

Alicia Sophia SANDINI MIRANDA[1], Anne MURARASU[1], Marie-Charlotte BESSE[1], David BOUTBOUL[2], Raphaëlle CAILLOT[3], Alexandra AUDEMARD-VERGER[1,4,5], Sophie ARBION[6], Marie-Christine MACHET[7], Nolwenn RABOT[8], Antoine MACHET[9], Benjamin THOREAU[1,5]

[1]Médecine interne et Immunologie clinique, Hôpital Bretonneau, CHU de Tours, France
[2]Immunopathologie clinique, Hôpital Cochin, AP-HP, Paris, France
[3]Dermatologie, Hôpital Trousseau, CHU de Tours, France
[4]Université de Tours, France
[5]Inserm UMR 1100, Centre d'Etude des Pathologies Respiratoires (CEPR), Tours, France
[6]Anatomie et Cytopathologie, Hôpital Bretonneau, CHU de Tours, France
[7]Anatomie et Cytopathologie, Hôpital Trousseau, CHU de Tours, France
[8]Néphrologie, dialyse et transplantation rénale, Hôpital Bretonneau, CHU de Tours, France
[9]Hématologie et Thérapie Cellulaire, Hôpital Bretonneau, CHU de Tours, France

Contact : benjamin.thoreau@chu-tours.fr

Conflits d'intérêts: Les auteurs déclarent n'avoir aucun conflit d'intérêts en lien avec cet article.

Introduction. Le lymphome intravasculaire à grandes cellules B (IVLBCL) est une hémopathie non hodgkinienne exceptionnelle caractérisée par l'**infiltration capillaire de cellules B**. Le spectre clinique est polymorphe et les **atteintes rénales** constituent une présentation rare, source d'errance diagnostique.

Observation. Nous rapportons un cas de lymphome intravasculaire à grandes cellules B (IVLBCL) responsable d'une glomérulonéphrite proliférative endocapillaire atypique.

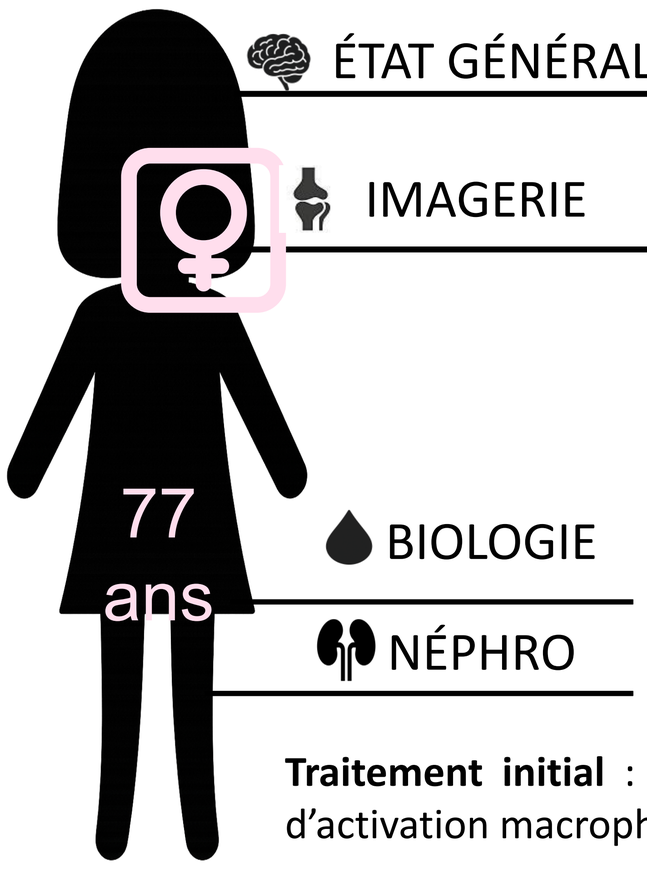

ÉTAT GÉNÉRAL	Asthénie, amaigrissement, anorexie, signes B (sueurs nocturnes, fièvre vespérale)
IMAGERIE	**TEP-TDM** : Hypermétabolismes d'un cornet, épiphyses fémorales et tibiales, épiphyse radial distale gauche, l'ensemble spontanément résolutif
BIOLOGIE	**Sang** : cytopénies (**anémie** normocytaire arégénérative, **thrombopénie**), Syndrome inflammatoire biologique (CRP 212 mg/l), hypergammaglobulinémie polyclonale (20 g/l), accentuation des lymphocytes T αβ doubles négatifs CD3+CD4-CD8- **Syndrome d'activation macrophagique** (H score 197) **Moelle osseuse** : accentuation lymphocytes T γδ doubles négatifs CD3+CD4-CD8-
NÉPHRO	**Syndrome néphrotique** : créatinine 120 µmol/l, hypoalbuminémie 20 g/L, protU 4 g/g

Traitement initial : corticothérapie d'épreuve à 1 mg/kg inefficace ; puis étoposide 100 mg/kg devant le syndrome d'activation macrophagique avec multi-cytopénie, efficace.

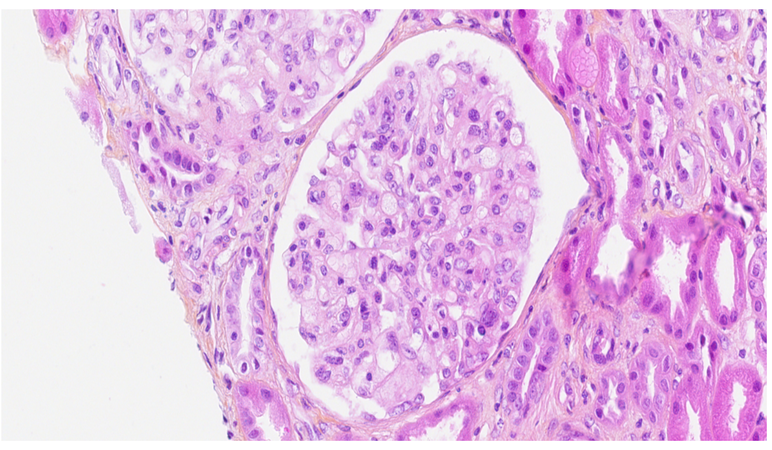

Biopsie rénale (H&E)
Glomérule avec prolifération endo capillaire avec des lymphocytes atypiques à grand cytoplasme.

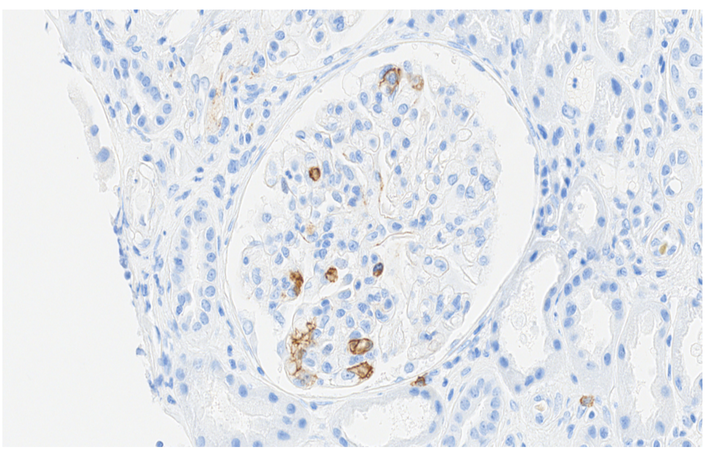

Étude immunohistochimique CD20
Marquage des lymphocytes B de grande taille dans les anses capillaires glomérulaires.

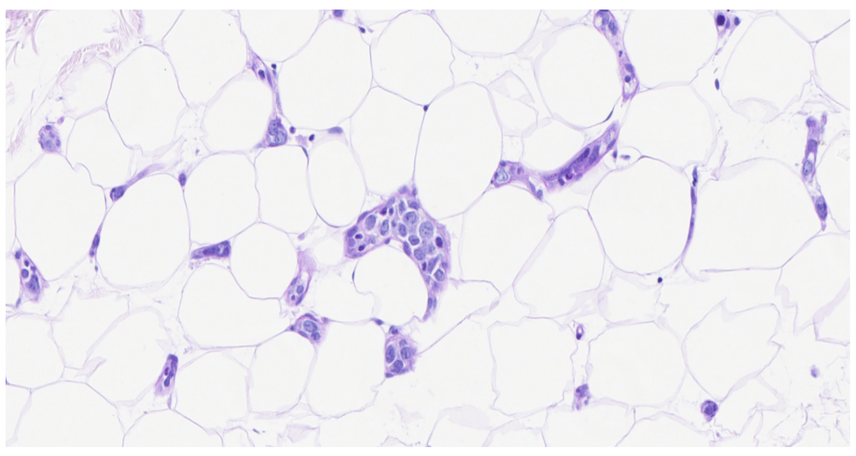

Biopsie cutanée (PAS)
Capillaires hypodermiques obstruées par les cellules lymphomateuses atypiques B CD20+

Le diagnostic d'IVLBCL à expression rénale et cutanée a été confirmé. Traitement par 6 cures de polychimiothérapie R-CHOP (rituximab, cyclophosphamide, doxorubicine, vincristine, prednisone). À 5 mois, elle est en rémission complète, avec une disparition du syndrome néphrotique, une correction des cytopénies et une normalisation de la fonction rénale.

IVLBCL : PRÉVALENCE DES ATTEINTES PRÉFÉRENTIELLES

Type d'atteinte	P (%)	Type d'atteinte	P (%)
Systémiques	55	Rénale	21
Fièvre	45	Pulmonaire	19
Amaigrissement	35	Glandes endocrines	16
Asthénie	16	Lymphatique	11
Cutanée	39-40	Sang périphérique	5
Neurologique	34-39	Anémie	63
Moelle osseuse	32	Thrombocytopénie	29
Hépatique	26	Hypoalbuminémie	18

P = prévalence

IVLBCL RÉNALE : PRÉVALENCE DES ATTEINTES PRÉFÉRENTIELLES

Type d'atteinte	P (%)
Protéinurie	84-92
Fièvre	70-73
Insuffisance rénale	66-70
Néphromégalie observé aux imageries	33
Syndrome néphrotique	26-33
Atteintes extra-rénales associées	44.3
Histologie	
Infiltration glomérulaire par des cellules lymphoïdes néoplasiques	85.3-89
Infiltration tubulo-interstitielle par des cellules lymphoïdes néoplasiques	30.5-58.6
Infiltration artérielle ou veineuse par des cellules lymphoïdes néoplasiques	14.1-27.8

Discussion. Les atteintes rénales isolées d'IVLBCL représentent ≈5 % des cas (21% en association), principalement sous la forme d'une insuffisance rénale, d'une protéinurie, ou d'un syndrome néphrotique. Le TEP-TDM peut être porté en défaut. La biopsie rénale représente un outil diagnostique clé, tout comme la répétition de biopsies, notamment cutanées en fuseau. L'infiltration capillaire décrite est majoritairement glomérulaires (89%). La polychimiothérapie par R-CHOP reste le standard thérapeutique et est associée à une amélioration du pronostic.

Conclusion. Une atteinte rénale peut révéler un lymphome intravasculaire à grandes cellules B, rendant la biopsie rénale indispensable et potentielle clé de la démarche diagnostique. La répétition des biopsies, y compris cutanées en fuseau, doit être privilégiée en cas de forte suspicion clinique.

Références: Desclaux A et al. Intern Med. 2017;56(7):827-833 ; Ferreri AJ et al. Br J Haematol. 2004;127(2):173-183 ; Ponzoni M et al. Blood. 2018;132(15):1561-1567 ; Rastogi P et al. Kidney Int Rep. 2022;8(3):575-583

10.11.12. DÉCEMBRE 2025 91e CONGRÈS I PALAIS DES CONGRÈS SNFMI TOURS #SNFMI