HÉMATOLOGIE

CA 141

Prurigo nodulaire comme prodrome clinique d'un lymphome diffus à grande cellule B médiastinal

1er Auteur : Hicham, MOKHTARI, Interne, Dermatologie, CHU La Rabta, Tunis, TUNISIE
Autres auteurs, équipe:
- Feryel, AMRI, AHU, Dermatologie, CHU La Rabta, Tunis, TUNISIE
- Mariem, TABKA, AHU, Dermatologie, CHU La Rabta, Tunis, TUNISIE
- Mohammad, AZOUAGH, Interne, Dermatologie, CHU La Rabta, Tunis, TUNISIE
- Asmahane, SOUISSI, Professeur agrégé, Dermatologie, CHU La Rabta, Tunis, TUNISIE
- Mourad, MOKNI, Professeur, Dermatologie, CHU La Rabta, Tunis, TUNISIE

Introduction

Le prurigo nodulaire est une dermatose inflammatoire chronique dont le prurit est le maître-symptôme. Ses étiologies diverses peuvent être d'ordre dermatologique, systémique, paranéoplasique ou encore psychiatrique. Nous rapportons un cas de prurigo nodulaire comme prodrome clinique d'un lymphome diffus à grande cellule B médiastinal chez une adolescente.

Observation

- 17 ans, sans antécédents notables.
- Prurit généralisé intense et constant évoluant depuis 1 an.
- Bilan initial de son prurit négatif.
- Échec de plusieurs médications : colchicine, méthotrexate, acitrétine et corticothérapie générale.
- Depuis 2 mois : asthénie, amaigrissement et dyspnée d'effort.
- À l'examen cutané : papulo-nodules excoriés accompagnés de cicatrices hyperpigmentées en regard du visage, tronc et faces d'extension des membres.
- Dermoscopie : ulcération centrale, globules gris, fond érythémateux et hyperpigmentation périphérique.
- Biologie : élévation des LDH et de la ferritinémie.
- Radiographie du thorax : élargissement médiastinal.
- Scanner thoracique : masse médiastinale antérosupérieure paramédiane gauche.
- Biopsie médiastinale scannoguidée avec immunohistochimie : lymphome B diffus à grande cellule médiastinal.

Discussion

- L'étiologie du prurigo nodulaire n'est pas toujours facilement identifiée au moment d'apparition des lésions cutanées.
- Toute modification clinique et/ou échec thérapeutique doit pousser le clinicien à une réévaluation clinique.
- Réitérer le bilan du prurit doit se concevoir devant toute persistance de la symptomatologie.
- Le lymphome est une manifestation rare du prurigo nodulaire et est souvent révélé par des adénopathies ou par une symptomatologie d'emprunt.
- Le traitement de la cause néoplasique sous-jacente suffit généralement à traiter le prurit.
- Mesures adjuvantes pour améliorer le prurit : photothérapie, antidépresseurs et neuroleptiques.

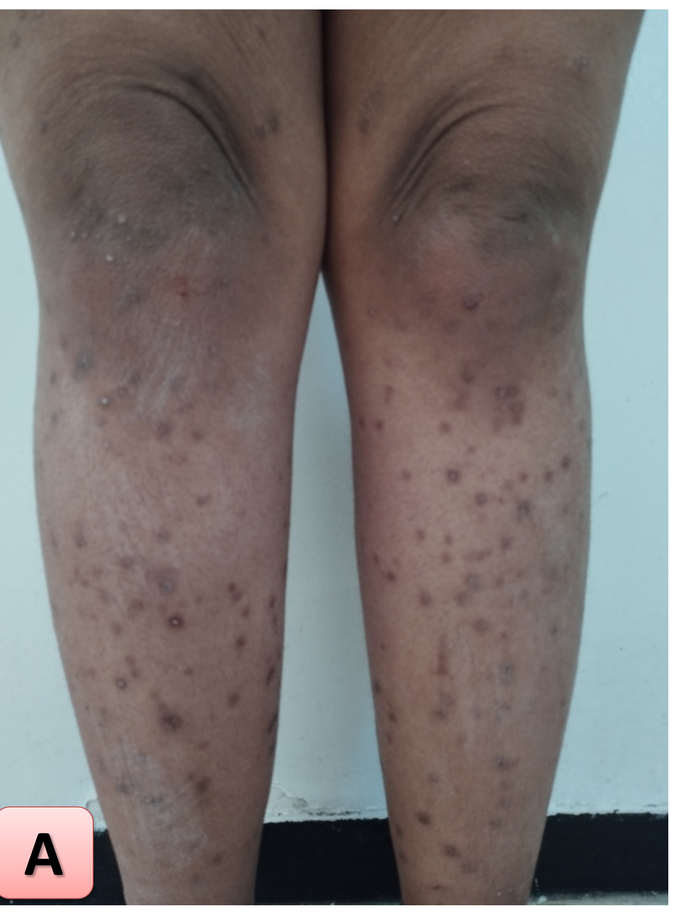

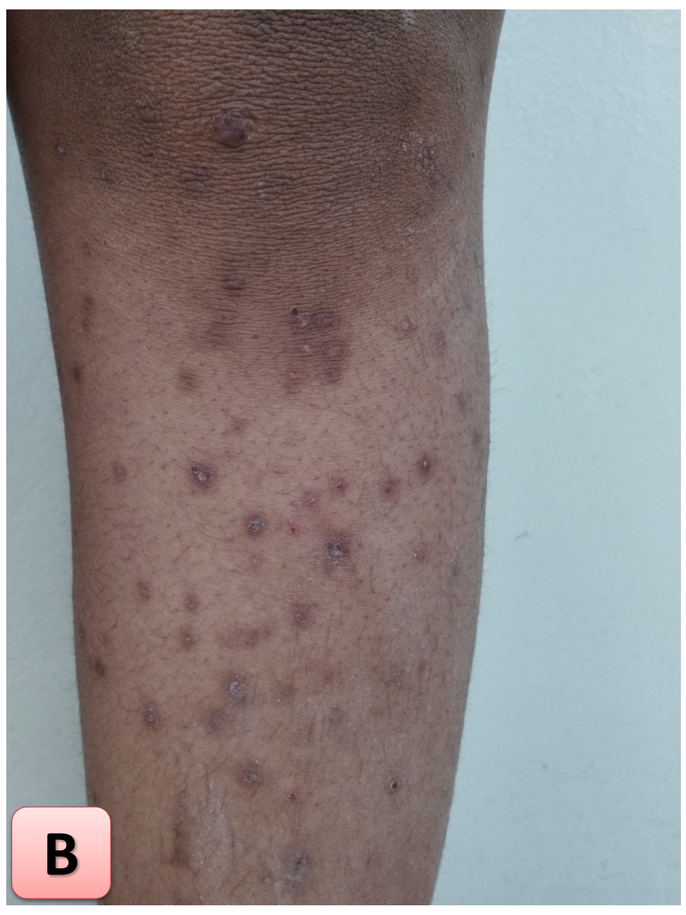

Figure A,B: Papulo-nodules excoriés des 02 membres inférieurs associés à une xérose cutanée.

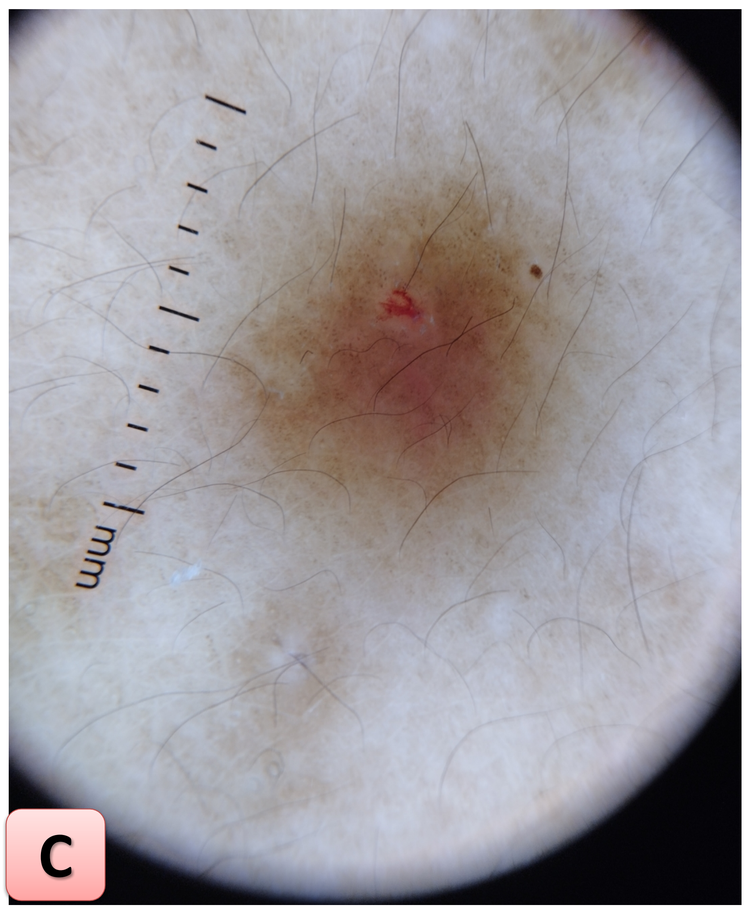

Figure C: Dermoscopie montrant une ulcération centrale, globules gris, fond érythémateux et hyperpigmentation périphérique

Messages-clés

- Les critères devant faire suspecter une origine paranéoplasique au prurit sont :

a.l'intensité du prurit.
b.l'apparition de lésions secondaire à type de prurigo.
c.l'absence de réponse satisfaisante aux traitements habituels.