Un Sourire de Fibrine : Révélation d'un Déficit en Plasminogène

N. MILOUDI (1) ; N. DAHMAN (2) ; N. Lyazidi (3) ; C. Ouarab (2) ; M. Berrah Bennaceur (4) ; S. Ayoub (5)

service de médecine interne, Centre hospitalo-universitaire
Isaad Hassani

Introduction

Le déficit congénital en plasminogène est une maladie génétique rare, se manifestant par une accumulation de dépôts de fibrine sur diverses muqueuses. Le tableau clinique est dominé par la conjonctivite ligneuse, mais des atteintes systémiques (respiratoires, digestives, gynécologiques) peuvent survenir. Le diagnostic est souvent posé dans l'enfance, mais la découverte à l'adolescence est possible à travers des manifestations extra-oculaires.

Matériels et méthodes

Nous rapportons un cas diagnostiqué avec une similarité clinique familiale

Résultats

Il s'agit d'une patiente âgée de 17 ans, hospitalisée pour l'exploration de dépôts blanchâtres au niveau de la muqueuse gingivale. La patiente est issue d'un mariage consanguin (parents au 2ème degré), et a pour antécédent une conjonctivite ligneuse à l'âge de 8 ans.

L'examen clinique a objectivé de multiples dépôts blanchâtres au niveau de la muqueuse gingivale, associés à une symptomatologie digestive à type d'épigastralgies

Le bilan biologique a montré un déficit sévère en plasminogène à 34%, une anémie par carence martiale et un déficit associé en Protéine C.

La biopsie des lésions buccales a confirmé la nature fibrineuse des dépôts.

L'endoscopie digestive a révélé une œsophagite, une pangastrite et un ulcère antral. Le diagnostic de déficit en plasminogène a été conforté par la similarité clinique et la confirmation biologique chez la sœur jumelle et un frère de 11 ans, ce dernier étant au stade de cécité de l'œil droit

Conclusion

Ce cas illustre le caractère systémique et polymorphe du déficit en plasminogène, révélé tardivement par une atteinte buccale sur un terrain familial évocateur.

La gravité de la maladie est liée aux atteintes fonctionnelles, notamment ophtalmologiques, comme en témoigne le cas du frère. La prise en charge a consisté à traiter les pathologies associées (ulcère, carence martiale) et à gérer la thrombophilie ;

Le diagnostic de déficit en plasminogène doit être évoqué précocement devant toute lésion pseudomembraneuse, surtout dans un contexte de consanguinité, afin de limiter les complications et d'initier une enquête familiale indispensable
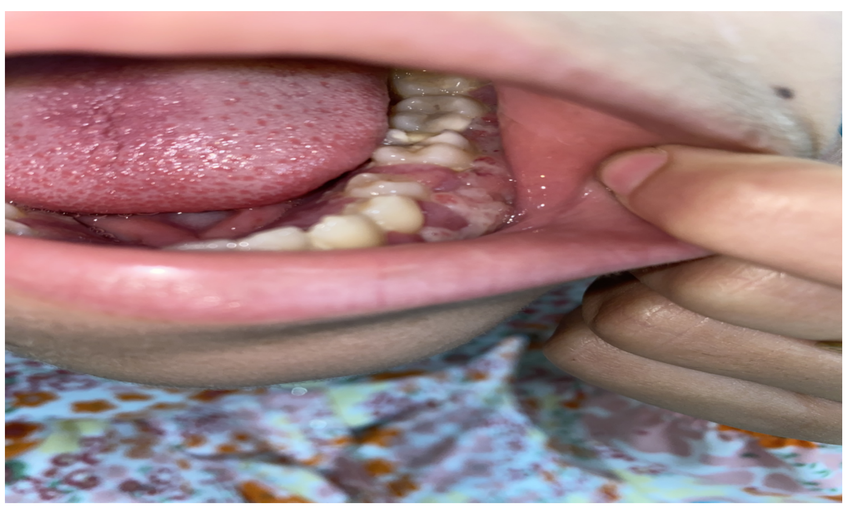
Références bibliographiques Shapiro, A. D., & Nakar, C. (2018). Plasminogen deficiency: a comprehensive review. Journal of Thrombosis and Haemostasis, 16(7), 1254-1266