THÈME: Médecine Interne

CA 145

Brentuximab vedotin dans le traitement des lymphomes T cutanésprimitifs avancés : une étude rétrospective

- **Amal HAMDI Service de Dermatologie, Hôpital Farhat Hached, Sousse, Tunisie**
- Mohamed Ben Rjab, AHU, Service de Dermatologie, Hôpital Farhat Hached, Sousse, Tunisie
- Marouene Belkahla, Pr.Ag, Service de Dermatologie, Hôpital Farhat Hached, Sousse, Tunisie
- Maha Lahouel, AHU, Service de Dermatologie, Hôpital Farhat Hached, Sousse, Tunisie
- Jacem Rouatbi, AHU, Service de Dermatologie, Hôpital Farhat Hached, Sousse, Tunisie
- Sarra Saad, AHU, Service de Dermatologie, Hôpital Farhat Hached, Sousse, Tunisie
- Sana Mokni, PHU, Service de Dermatologie, Hôpital Farhat Hached, Sousse, Tunisie
- Nadia Ghariani Fetoui , Pr.Ag, Service de Dermatologie, Hôpital Farhat Hached, Sousse, Tunisie
- Amina Aounallah, PHU, Service de Dermatologie, Hôpital Farhat Hached, Sousse, Tunisie
- Najet Ghariani, PHU, Service de Dermatologie, Hôpital Farhat Hached, Sousse, Tunisie
- Mohamed Denguezli, PHU, Service de Dermatologie, Hôpital Farhat Hached, Sousse, Tunisie

Introduction

La prise en charge des lymphomes T cutanés primitifs (LTCP) à un stade avancé reste un défi en raison du manque de thérapies efficaces induisant des réponses complètes et prolongées. Le brentuximab vedotin (BV) constitue une alternative prometteuse. Cette étude a pour objectif d'évaluer l'efficacité du BV dans le traitement des LTCP.

Matériels et méthodes

Etude rétrospective menée entre 2020 et 2024, incluant tous les cas de LTCP à un stade avancé traités par BV.

Résultats

Au total, sept patients ont été inclus dans cette étude, dont cinq hommes et deux femmes, avec un âge moyen de 47,7 ans (24–63 ans). Cinq présentaient un mycosis fongoïde (MF) transformé en grande cellule et deux, un syndrome de Sézary (SS), avec une durée moyenne d'évolution de 7,2 ans (2–18 ans).

L'immunohistochimie révélait une positivité du CD30 chez cinq patients, tandis que deux étaient négatifs. Tous avaient été préalablement traités par méthotrexate et photothérapie, et cinq avaient bénéficié d'une radiothérapie, conduisant à une réponse partielle chez cinq d'entre eux, tandis que deux cas ont évolué vers une progression tumorale. Quatre patients avaient reçu une chimiothérapie selon le protocole CHOP, sans amélioration clinique. Tous avaient ensuite été traités par BV à la dose de 1,8 mg/kg toutes les trois semaines, pour une médiane de sept cures (3–12). Aucun effet indésirable n'a été rapporté. Parmi les patients CD30+, trois avaient obtenu une réponse partielle et deux, une réponse quasi complète. Parmi les CD30−, un patient avait présenté une réponse partielle, tandis que l'autre n'avait montré aucun bénéfice thérapeutique. Deux patients initialement en réponse complète ont rechuté dans les 6 à 12 mois suivant l'arrêt du traitement. Deux patients sont décédés au cours du suivi.

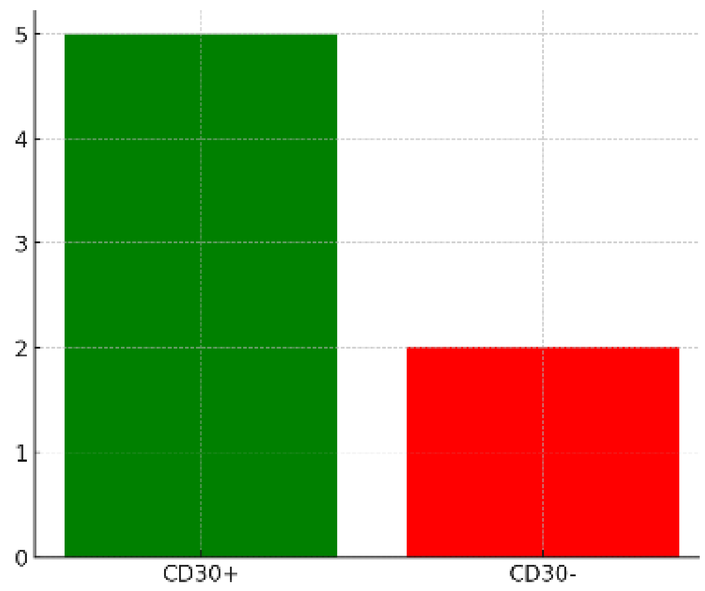

Fig1: Taux de positivité de CD30+

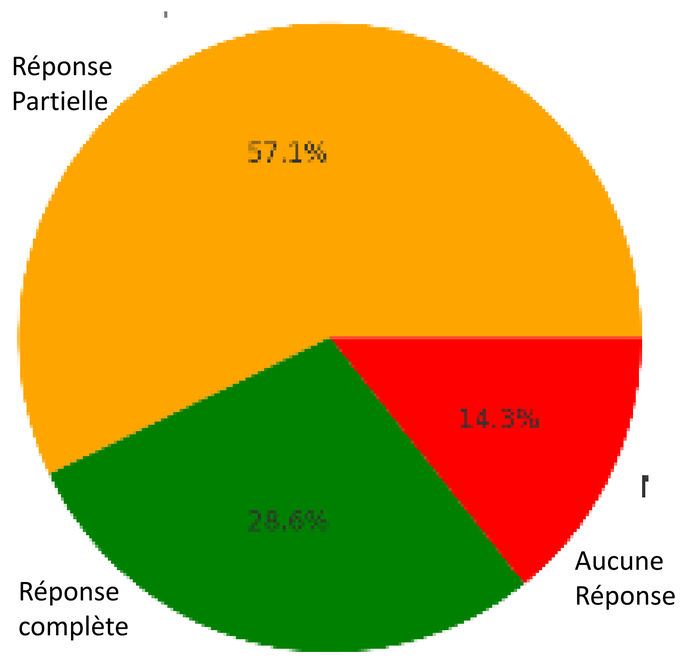

Fig2: Réponse au BV

Discussion

Le traitement des LTCP à un stade avancé demeure un défi majeur. La variabilité des réponses aux différentes options thérapeutiques, comme illustrée dans nos résultats, souligne la **complexité de leur prise en charge**. Le BV, un anticorps anti- CD30, constitue une option thérapeutique avec une efficacité qui a été démontrée non seulement dans les formes **CD30+**, mais aussi dans certaines variantes **CD30–** comme l'un de nos patients, suggérant que ce traitement pourrait être une option thérapeutique indépendante de l'expression de CD30. Les principaux effets secondaires du BV comprennent la neuropathie périphérique et la neutropénie. Cependant, aucun effet indésirable n'a été observé chez nos patients témoignant d'une tolérance satisfaisante.

Conclusion

Le BV constitue actuellement un traitement prometteur des LTCP notamment en raison de sa bonne tolérance. Cependant, le risque significatif de rechute justifie son association à d'autres stratégies thérapeutiques, en vue d'une greffe allogénique de cellules souches, seule option curative.