Rosai-Dorfman cutanée : intérêt diagnostique de la dermoscopie

Bennani Mohamed ,Hmeida M, Masmoudi A, Chaabouni R, Sellami K, Boudaya S, Amouri M, Mseddi M, Turki H
Service de dermatologie , CHU HEDI CHAKER ,SFAX TUNISIE

Introduction

La maladie de Rosai-Dorfman (MRD), est une prolifération histiocytaire bénigne et idiopathique, qui peut toucher la peau. La forme cutanée isolée de la maladie de Rosai-Dorfman (MRDC), est extrêmement rare. Nous rapportons trois nouveaux cas de MRD dont deux formes cutanées isolées, en insistant sur leurs caractéristiques cliniques et dermoscopiques.

Observations

Cas 1 :

Un homme de 53 ans présentait depuis un an une plaque infiltrée érythèmateuse, de 2,5 cm, sur l'épaule gauche. La dermoscopie révélait un fond jaune-orangé, des vaisseaux arborescents, ainsi que des foyers jaunâtres bien limités. La biopsie cutanée était en faveur d'une MRD. La tomodensitométrie thoraco-abdominale montrait une vascularite des gros vaisseaux associée. Le patient était traité par méthotrexate (MTX). Son état restait stationnaire après trois mois de suivi.

Cas 2 :

Une femme de 41 ans consultait pour deux plaques infiltrées des régions malaires (5 cm et 1 cm) évoluant depuis trois ans. Les lésions avaient un aspect lupoïde. La dermoscopie révélait un fond jaune orangé associées à des foyers jaunâtres globuleux.L'histologie était en faveur d'une MRD. Le bilan d'extension était négatif. La patiente était traitée par corticothérapie générale (CT) associée au MTX pendant deux ans et demi, avec une amélioration partielle.

Cas 3 :

Une adolescente de 16 ans présentait depuis neuf mois plusieurs plaques et nodules infiltrés, lupoïdes, bien limités, situés sur le visage, le sein et le dos. Leurs tailles variaient de 1 jusqu'à 4 cm. La dermoscopie révélait un fond érythémateux avec de multiples foyers jaunâtres, surmonté de fins vaisseaux ramifiés. Le diagnostic de MRD a été confirmé par l'histologie. Le bilan d'extension était négatif. Une CT a permis une amélioration clinique.

Fig 1

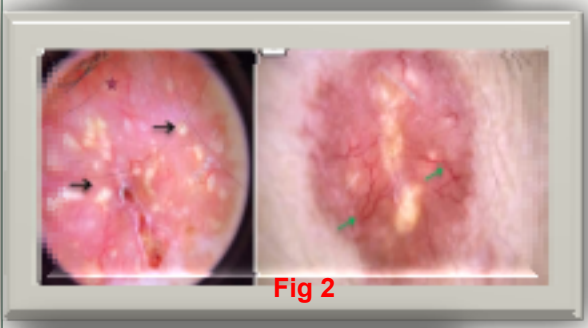

Fig 2

Fig 3

Fig 4

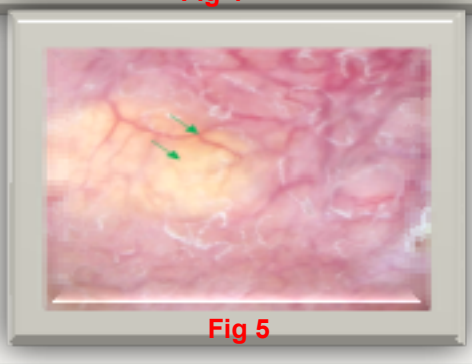

Fig 5

Discussion

L'atteinte extra-ganglionnaire de la MRD est présente dans environ 43 % des cas. La peau étant le site extra-ganglionnaire le plus fréquemment touché. La forme cutanée isolée est cependant exceptionnelle (3 % des cas). Elle affecte principalement les femmes jeunes. Cliniquement, les lésions sont souvent papulo-nodulaires, localisées préférentiellement au visage. Des formes extra faciales sont possibles. Le diagnostic repose sur l'examen histologique. La dermoscopie permet d'évoquer le diagnostic. Les foyers globuleux jaunâtres représentent, d'après nos observations, le signe dermoscopique le plus constant. Leur présence est corrélée histologiquement aux histiocytes xanthomateux. Parfois, un halo érythémateux entoure ces foyers jaunâtres, réalisant un aspect en 'coucher de soleil'. Des vaisseaux linéaires ou ramifiés peuvent également être observés, correspondant aux vaisseaux dermiques refoulés vers la surface par l'infiltrat histiocytaire dense.

Conclusion

La forme cutanée isolée de la MRD reste une entité rare. En dermoscopie, la présence d'un fond jaune-orangé, habituellement suggestif d'une dermatose granulomateuse, doit également faire évoquer le diagnostic de MRD, en particulier en présence de lésions infiltrées chroniques.

« Les auteurs ne déclarent aucun conflit d'intérêt. »