HEMATOLOGIE

CA 151

Quand le froid révèle une hémopathie : à propos de deux cas cliniques

1er Auteur : Ikram, RAAIDI, Médecin spécialiste, Service de Médecine Interne et Immunologie Clinique, CHU MOHAMMED VI, Tanger, Maroc

- Wyssal, CHAWAD, Professeur assistant, Service de Médecine Interne et Immunologie Clinique, CHU MOHAMMED VI, Tanger, MAROC
- Naoual, EL OUARDI, Médecin spécialiste, Service de Médecine Interne et Immunologie Clinique, CHU MOHAMMED VI, Tanger, MAROC
- Naoual, DALHI, Médecin spécialiste, Service de Médecine Interne et Immunologie Clinique, CHU MOHAMMED VI, Tanger, MAROC
- Randa, AIT AMRAN, Médecin résidente, Service de Médecine Interne et Immunologie Clinique, CHU MOHAMMED VI, Tanger, MAROC
- Zhor, MRIKA, Médecin résidente, Service de Médecine Interne et Immunologie Clinique, CHU MOHAMMED VI, Tanger, MAROC
- Soumaya, EL BACHIRI, Professeur assistant, Service de Médecine Interne et Immunologie Clinique, CHU MOHAMMED VI, Tanger, MAROC
- Myriem, BOURKIA, Professeur de l'enseignement supérieur, Service de Médecine Interne et Immunologie Clinique, CHU MOHAMMED VI, Tanger, MAROC

Introduction :

Les vascularites cryoglobulinémiques représentent un groupe hétérogène de maladies caractérisées par la présence de cryoglobulines dans le sang, responsables d'atteintes vasculaires diverses, souvent sévères. Elles peuvent être secondaires à des infections chroniques, des maladies auto-immunes ou des hémopathies malignes. La prise en charge de ces vascularites, particulièrement lorsqu'elles sont associées à des gammapathies monoclonales ou des hémopathies, demeure un défi clinique important en raison de la complexité de l'expression clinique et des traitements nécessaires.

Nous rapportons deux observations cliniques illustrant la complexité de la prise en charge des vascularites cryoglobulinémiques associées à des hémopathies malignes.

Observation N1 :

- Patiente de 67 ans, diabétique et hypertendue sous traitement,

- **2017 : lésions de purpura nécrotique associé à un livedo, aggravées par le froid et évoluant rapidement vers des ulcérations cutanées**

- Le bilan étiologique :

*** Un pic d'allure monoclonal des gammaglobulines.**

*** La cryogolbulinémie positive, le typage : IgG monoclonal Lambda.**

*** Le myélogramme : 9% de plasmocytes.**

*** Les FR, AAN, ANCA, SAPL : négatifs, C3, C4 non consommées.**

*** Les sérologies VHB et HVC : négatifs**

*** La TDM CTAP : sans anomalies.**

Le diagnostic : vascularite cryoglobulinémique de type 1, secondaire à une gammapathie monoclonale de signification cutanée.

- La prise en charge : la corticothérapie

- Bonne évolution initiale puis rechutes hivernales récurrentes ayant nécessité des bolus de corticoïdes, associés à des immunosuppresseurs successifs (cyclophosphamide, azathioprine, puis rituximab).

- Hiver 2025 : nouvelles lésions nécrotiques des avant-bras et des jambes, associées à une anémie normochrome normocytaire à 6,9 g/dl, et une insuffisance rénale avec une clairance qui avait passée de 65 à 24 ml/min.

- Le bilan :

*** IRM : des lésions osseuses.**

*** L'EPP non contributive, l'IEPP (sang et urines) une bande monoclonale de type lambda.**

*** La BOM : une plasmocytose massive : 50 % des cellules médullaires**

Le diagnostic : cryoglobulinémie associée myélome multiple à chaînes légères.

- La prise en charge : chimiothérapie à base de bortézomib, cyclophosphamide et dexaméthasone

Observation N2 :

- **Patiente de 50 ans, sans antécédents particuliers, admise pour un purpura nécrotique récidivant en période hivernale depuis trois ans.**

- L'examen clinique :

*** Une hypertension artérielle,**

*** Des nécroses digitales de l'index et du majeur droits, un purpura nécrotique diffus,**

*** Des ulcères artériels étendus aux quatre membres,**

*** Des douleurs neuropathiques insomniantes.**

*** Splénomégalie et adénopathies axillaires et inguinales bilatérales.**

- Le bilan étiologique :

*** une anémie inflammatoire : Hb à 9,9 g/dL),**

*** L'EPP : hypogammaglobulinémie à 3,3 g/L,**

*** Cryoglobulinémie mixte (IgM monoclonale et IgG polyclonale),**

*** C4 consommée et FR positif.**

*** Les sérologies VIH, VHB, VHC, AAN et ANCA négatifs.**

*** Myélogramme : une infiltration plasmocytaire médullaire à 12 %.**

*** La BOM : une infiltration lymphocytaire nodulaire à 7 %, avec un phénotypage B (CD19+, CD20+, CD56−, CD138−).**

*** La mutation MYD88 L265P : négative.**

*** La TDM CTAP : adénopathies diffuses cervicales, sus- et sous-diaphragmatiques, une splénomégalie homogène et une masse rétropéritonéale, dont l'histologie révélait une fibrose sans dépôts amyloïdes ni infiltration IgG4.**

*** L'IRM du rachis retrouvait un tassement vertébral sur os ostéoporotique.**

Le diagnostic : cryoglobulinémie associée à une maladie de Waldenström

- La prise en charge :

*** séances de plasmaphérèse,**

*** bolus de méthylprednisolone (1 g/j pendant 03 jours) puis per os.**

*** Des antalgiques morphiniques et la prégabaline**

*** 06 cures de rituximab-cyclophosphamide-dexaméthasone (RCD)**

- Evolution à 06 mois : Rémission, avec cicatrisation complète des lésions cutanées.

Figure 1 : Images montrant la nécrose digitale, ulcérations nécrotiques de la jambe

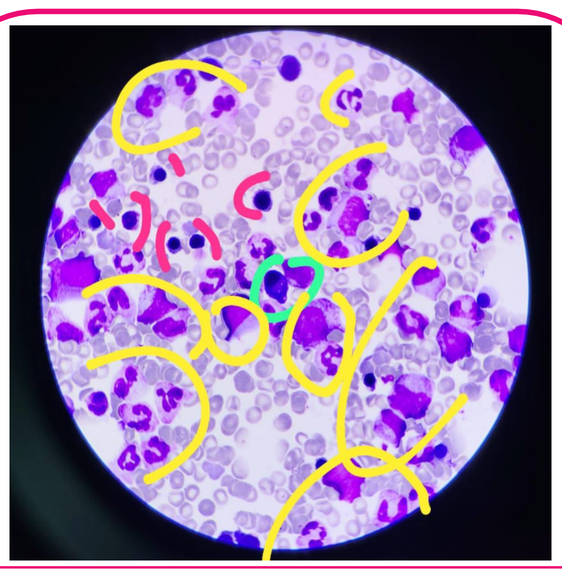

Figure 2 : Image de lymphoplasmocytose sur le myélogramme

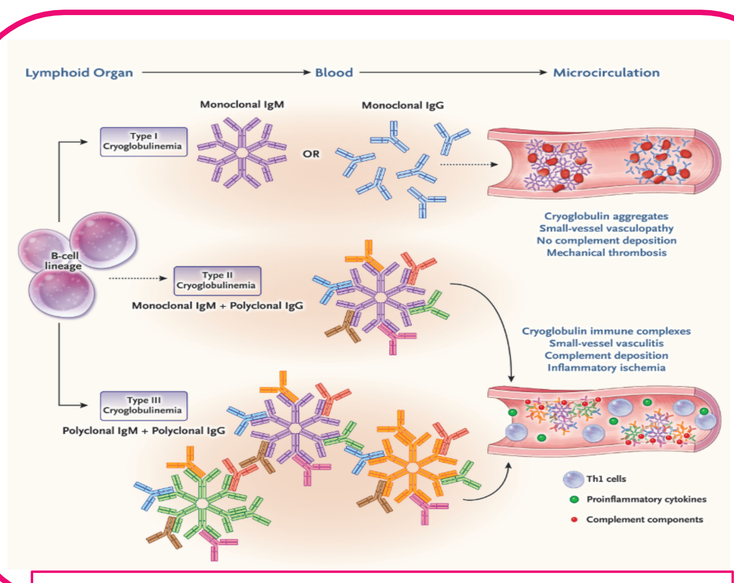

Figure 3: Mécanismes de la cryoglobulinémie

Conclusion :

Ces deux cas soulignent que derrière une atteinte cutanée évocatrice, comme un purpura nécrotique ou une nécrose digitale, peut se cacher une hémopathie maligne sous-jacente. La reconnaissance rapide de la cryoglobulinémie et de sa cause est essentielle pour instaurer une stratégie thérapeutique adaptée. Une approche multidisciplinaire, centrée sur l'association d'un traitement immunomodulateur et d'un contrôle des manifestations vasculaires, reste le pilier de la gestion de la prise en charge dans ce contexte.

Références :

1) Patrice Cacoub, Matheus Vieira, David Saadoun. *Cryoglobulinemia – One Name for Two Diseases. N Engl J Med.* 2024 Oct 17;391(15):1426–1439.

2) Anne Claire Desbois, Patrice Cacoub, David Saadoun. Les cryoglobulinémies. Revue du Rhumatisme Volume 86, Issue 3, May 2019, Pages 241-248