Périartérite noueuse révélant une tuberculose extra-pulmonaire : guérison complète sous quadrithérapie anti-tuberculeuse

L. JACQUEL, service de Médecine interne, CHRU Brabois, Nancy, France
E. OUVRARD, service de Médecine Nucléaire, CHRU Strasbourg, France
M. HERBER, service d'Immunologie Clinique, CHRU Strasbourg, France
B. LANNES, département de Pathologie, CHRU Strasbourg, France
AS. KORGANOW, service d'Immunologie Clinique, CHRU Strasbourg, France
A. MEYER, service de Rhumatologie, CHRU Strasbourg, France

Introduction

La périartérite noueuse (PAN) est une vascularite nécrosante systémique touchant principalement les artères de moyen calibre. Si elle est le plus souvent idiopathique, certaines formes secondaires sont décrites, en lien avec des infections virales, des maladies monogéniques ou des hémopathies malignes.
L'implication de *Mycobacterium tuberculosis* dans la survenue d'une PAN systémique n'a jamais été décrite dans la littérature.

Méthodes

Nous décrivons rétrospectivement deux cas de patients présentant une périartérite noueuse répondant aux critères de classification de l'ACR 1990, survenant dans un contexte de tuberculose extrapulmonaire à *Mycobacterium tuberculosis*, et ayant évolué vers une rémission clinique et biologique sous quadrithérapie antituberculeuse.

Observations

Deux hommes sans antécédent (21 et 38 ans), consultaient pour un tableau similaire associant des polyarthralgies inflammatoires et symétriques évoluant depuis plusieurs semaines, une asthénie marquée, une perte de poids, des sueurs nocturnes et un épisode récent d'orchite. Le premier patient rapportait en outre une faiblesse musculaire proximale.
À l'examen, tous deux présentaient des nodules sous-cutanés douloureux, sans arthrite.
Un syndrome inflammatoire marqué était noté chez les deux patients, ainsi qu'un QuantiFERON-TB Gold fortement positif (Table 1). Les principales anomalies radiologiques et anatomopathologiques sont colligées dans les Figures 1 et 2.

Table 1 : Principaux paramètres biologiques chez les deux patients, au diagnostic (P1 et P2).

Paramètre	P1	P2
CRP (mg/L)	182	152
CPK (U/L)	606	78
QuantiFERON (IU/mL)	9,8	6,5
Cultures *M. tuberculosis* (sang, peau, muscle, ganglion)	Négatives	Négatives
PCR / examen direct sur biopsies	Négatives	Négatives
ANCA (IF + ELISA)	Négatifs	Négatifs

Figure 1 : Imagerie TEP-TDM des patients au diagnostic.

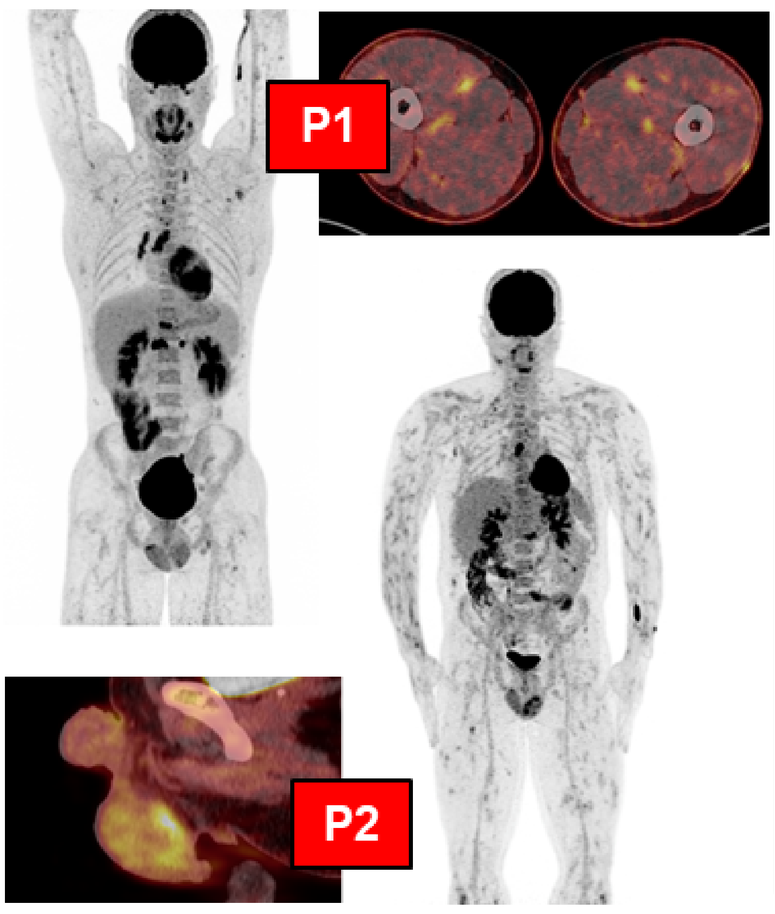

P1 : captation modérée et hétérogène du FDG le long des axes des artères de moyen calibre des membres supérieurs et inférieurs. Captation accrue du FDG des nodules sous-cutanés, des adénopathies diffuses et le côlon droit.
P2 : multiples foyers musculaires FDG positifs, prédominant aux niveaux des membres, ainsi qu'une captation au niveau du testicule gauche.

Figure 2 : Examens histologiques des patients au diagnostic.

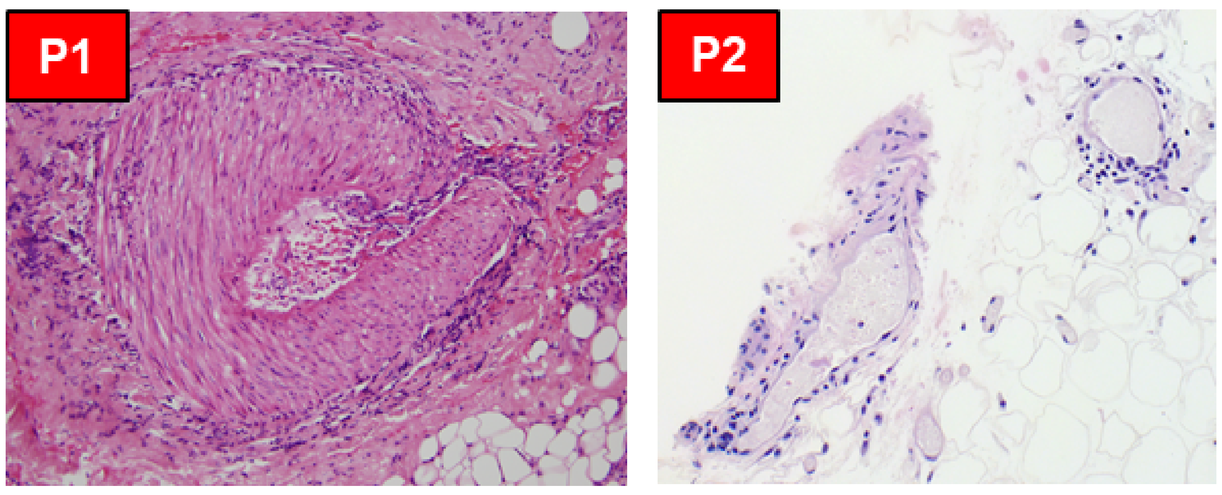

P1 : muscle deltoïde gauche (×200) montrant des infiltrats lymphocytaires et neutrophiliques périvasculaires avec une invasion focale de la paroi d'une artère de moyen calibre.
P2 : nodule sous-cutané thoracique antérieur révélant une infiltration lymphocytaire périvasculaire au sein de l'hypoderme.

Malgré des prélèvements microbiologiques négatifs, une quadrithérapie antituberculeuse a été initiée chez les deux patients, entraînant disparition de la fièvre en 48h et normalisation des symptômes et de la CRP en trois semaines. Les TEP-TDM post-traitement ont montré une régression complète des hypermétabolismes musculaires et vasculaires.

Discussion

Nous rapportons le cas de deux patients qui remplissaient à la fois les critères diagnostiques de PAN et de tuberculose extrapulmonaire. Une quadrithérapie antituberculeuse seule, sans immunosuppression, a permis leur mise en rémission complète.
La disparition rapide des symptômes de la vascularite, la normalisation des marqueurs inflammatoires et la résolution des anomalies observées à la TEP-TDM soutiennent l'hypothèse que *Mycobacterium tuberculosis* peut agir comme un déclencheur de vascularite systémique. Ces observations mettent en évidence l'importance d'exclure une tuberculose avant d'initier un traitement immunosuppresseur chez les patients présentant une PAN.

Références

Lightfoot RW, 1990, *Arthritis Rheum*, 33:1088-93 - critères ACR PAN
Imanishi H, 2012, *J Dermatol*, 39:738-9 - PAN cutanée *M. tuberculosis*
Chen HH, 2004, *Br J Dermatol*, 151:1096-100 - PAN cutanée *M. fortuitum*
Lian SB, 2019, *Clin Case Rep*, 7:1982-3 - PAN et mycobactéries atypiques
Belizna CC, 2008, *Rheumatology*, 48:475-82 - infections & vascularites