91ÈME CONGRÈS DE LA SNFMI du 10 au 12 décembre 2025 à Tours

N°CA 160

# La face cachée de l'ostéonécrose aseptique

**1er Auteur : Salima DRIOUICH, Médecin résident, Service de Médecine Interne et Immunologie Clinique-Unité de Gériatrie Aigue, CHU Ibn Sina, Rabat, MAROC**

Autres auteurs, équipe:

- Wafa Ammouri, Professeur d'enseignement supérieur, Service de Médecine Interne et Immunologie Clinique-Unité de Gériatrie Aigue, CHU Ibn Sina, Rabat, MAROC
- Naima MOUATASSIM, Médecin spécialiste, Service de Médecine Interne et Immunologie Clinique-Unité de Gériatrie Aigue, CHU Ibn Sina, Rabat, MAROC
- Yasmina CHHIH, Professeur assistant, Service de Médecine Interne et Immunologie Clinique-Unité de Gériatrie Aigue, CHU Ibn Sina, Rabat, MAROC
- Sami BELKHATAB, Professeur assistant, Service de Médecine Interne et Immunologie Clinique-Unité de Gériatrie Aigue, CHU Ibn Sina, Rabat, MAROC
- Ahlam GOUGAS, Professeur assistant, Service de Médecine Interne et Immunologie Clinique-Unité de Gériatrie Aigue, CHU Ibn Sina, Rabat, MAROC
  Hajar KHIBRI, Professeur agrégée, Service de Médecine Interne et Immunologie Clinique-Unité de Gériatrie Aigue, CHU Ibn Sina, Rabat, MAROC
- Mouna Maamar, Professeur d'enseignement supérieur, Service de Médecine Interne et Immunologie Clinique-Unité de Gériatrie Aigue, CHU Ibn Sina, Rabat, MAROC
- Zoubida TAZI MEZALEK, Professeur d'enseignement supérieur, Service d'Hématologie Clinique, CHU Ibn Sina, Rabat, MAROC
- Hicham Harmouche, Professeur d'enseignement supérieur, Service de Médecine Interne et Immunologie Clinique-Unité de Gériatrie Aigue, CHU Ibn Sina, Rabat, MAROC

## Introduction

L'ostéonécrose aseptique (ONA) est une nécrose osseuse, sa localisation fréquente est la tête fémorale suivie par celle du genou et de la tête humérale.

Ses étiologies sont : drépanocytose, les troubles myéloprolifératifs, maladie de Gaucher, l'alcool, les corticostéroïdes et la consommation de tabac.

Elle est responsable de manifestations cliniques douloureuses, d'une impotence fonctionnelle et d'un handicap avec un risque majeur d'une arthrite terminale du genou.

Son diagnostic précoce repose sur l'IRM et ses modalités thérapeutiques dépendent essentiellement du stade diagnostique.

L'arthrite tuberculeuse se présentant sous la forme d'une ostéonécrose a été rapporté mais la localisation était celle de la tête fémorale [1]. Cependant, la tuberculeuse du genou se présentant sous forme d'une ostéonécrose n'a jamais été rapporté ; nous rapportons la présentation clinique et les résultats du traitement d'une patiente atteinte d'une tuberculeuse du genou se présentant comme une ostéonécrose aseptique.

## Observation

Il s'agit d'une patiente âgée de 40 ans, sans antécédents particuliers, souffrait depuis 6 ans des gonalgies bilatérales avec impotence fonctionnelle partielle évoluant dans un contexte d'altération de l'état général faite d'asthénie, de sueurs nocturnes avec fébricule et d'amaigrissement non chiffré. Ceci a motivé la consultation chez un traumatologue où **une ostéonécrose fémoro-tibiale bilatérale aseptique** a été diagnostiquée par une IRM **(Figure 1)** et depuis la malade mise sous antalgiques à la demande. Devant la non amélioration de la symptomatologie clinique, la malade est adressée à la consultation de Médecine Interne pour suspicion de maladie de Gaucher.

L'examen clinique trouve une station debout possible avec béquilles avec une douleur à la mobilisation des deux genoux.

La malade a bénéficié en premier d'un test de dépistage de la maladie de Gaucher qui est revenu négatif et d'un bilan biologique et radiologique complet afin d'éliminer les différentes étiologies, et ceci revenu en faveur d'un syndrome inflammatoire (**CRP : 30 – VS : 70 – EPP : profil inflammatoire) et un hyper métabolisme pathologique au niveau de l'extrémité fémorale du genou gauche (SUVmax : 3.6) au Pet scan.** La malade a bénéficié d'une biopsie osseuse qui objectivé une **ostéonécrose sans lésion inflammatoire ou tumorale évolutive** avec à l'**examen direct : présence de bacilles acido-alcoolo-résistants** (BAAR) et **Escherichia coli** (E. coli). La recherche d'autres localisations tuberculeuses est revenue négative.

La malade mise sous **antituberculeux (2RHZE/7RH)** et **Ciprofloxacine 500x2 pendant 6 semaines ; l'évolution était favorable (après 1 mois du traitement).**

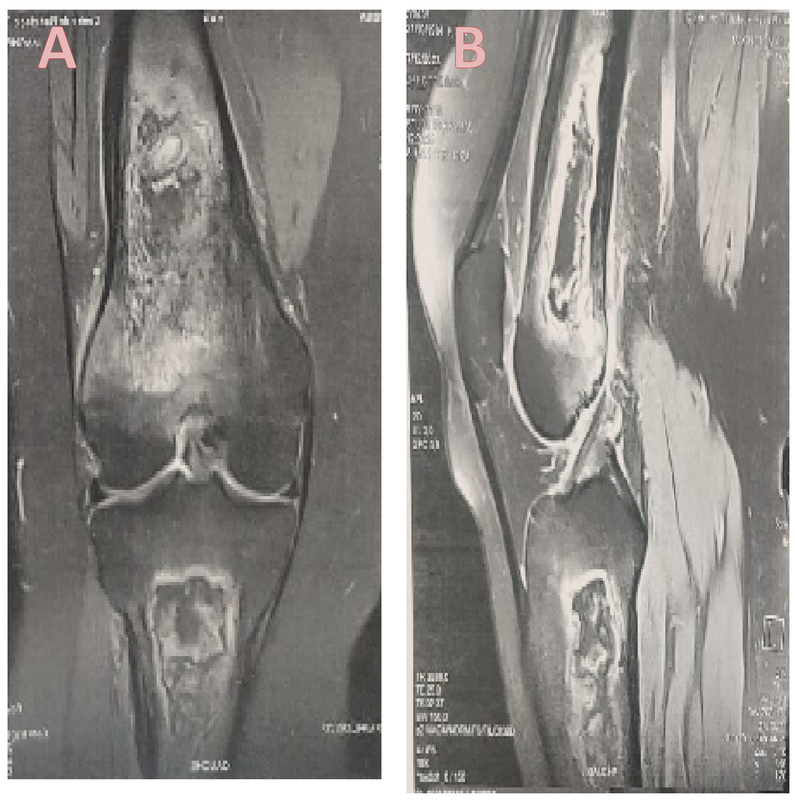


**Figure 1 : Aspect IRM en coupes coronale (A) et sagittale (B)**

## Discussion

Nous avons présenté un cas d'ostéonécrose aseptique causée par M.tuberculosis (retenu devant la présence des BAAR et la réponse au traitement antituberculeux) chez une patiente de 40 ans. Alors que des atteintes extrapulmonaires peuvent survenir dans 25 % des cas de tuberculose, l'infection tuberculeuse primaire osseuse n'est pas courante même dans les pays où l'incidence de la tuberculose est élevée. Cependant, nous n'avons pas trouvé de symptômes systémiques de tuberculose ou d'atteinte pulmonaire au moment du diagnostic. Des cas rapportés dans la littérature de l'atteinte articulaire tuberculeuse, la tuberculose pulmonaire n'a pas été signalée [1-2-3].

Le diagnostic d'une tuberculeuse ostéoarticulaire qui peut mimer une ostéonécrose aseptique est difficile, en particulier dans les formes pauci symptomatiques. L'IRM permet de détecter une nécrose osseuse mais ne distingue pas toujours une cause infectieuse sous-jacente. La confirmation diagnostic repose sur l'histologie et la culture qui restent essentielles dès que l'évolution est atypique et que le patient ne répond pas aux traitements classiques de l'ostéonécrose [1-2-3].

Le traitement repose sur les antituberculeux pendant 9 à 12 mois associé parfois à une prise en charge chirurgicale (curage, débridement ou arthroplastie si destruction articulaire avancée [1-2-3].

La précocité du diagnostic et de prise en charge conditionne le pronostic. Les formes diagnostiquées tardivement peuvent évoluer vers une arthrose post-tuberculeuse sévère.

## Conclusion

Ce cas clinique illustre une forme rare d'ostéonécrose d'origine tuberculeuse, dont le diagnostic a été retardé en raison d'une présentation initialement trompeuse d'ostéonécrose aseptique.

Il souligne l'importance d'un bilan étiologique exhaustif devant toute ostéonécrose atypique, surtout en présence de signes systémiques évocateurs et d'une absence de réponse aux traitement standards.

La tuberculeuse osseuse, bien rare, doit rester un diagnostic différentiel à considérer, notamment dans les pays à forte endémie, afin d'assurer une prise en charge précoce et adaptée pour permettre une évolution favorable et évite les complications fonctionnelles graves.

## Références

1. Nawatthakul, Anuchit, and Varah Yuenyongviwat. "Tubercular arthritis presenting as osteonecrosis of the femoral head: A case report." *SAGE open medical case reports* vol. 8 2050313X20971408. 6 Nov. 2020
2. Zamani B, Shayestehpour M. A Case of Knee Monoarthritis Caused by Mycobacterium Tuberculosis. Am J Case Rep. 2019 Apr 15;20:522-524
3. Ismail, Moulay Rchid et al. "Can Primary Knee Tuberculosis Simulate the Clinical and Radiological Profile of Pigmented Villonodular Synovitis?." *Cureus* vol. 16,10 e70891. 5 Oct. 2024