Médecine interne

N° 000198

Quand le BCG rencontre le Pembrolizumab : un syndrome d'activation macrophagique sévère

1er Auteur : Yannick, MOUTAPAM-NGAMBY--ADRIAANSEN, Interne, Médecine interne et immunologie clinique, CHU de Tours, Tours, France
Autres auteurs, équipe:
Mohammed Sofiane BESSEDJERARI (1) ; Médecine interne et immunologie clinique, CHU de Tours, Tours, France
Alexandra AUDEMARD-VERGER (1) ; PU-PH; Médecine interne et immunologie clinique, CHU de Tours, Tours, France
Alexandre BOISSAIS (1) ; CCA; Médecine interne et immunologie clinique, CHU de Tours, Tours, France
(1) Service de Médecine interne, Hôpital Bretonneau, CHU de tours, Tours

Introduction

L'hémophagocytose lymphohistiocytaire (HLH) ou syndrome d'activation macrophagique (SAM) est un syndrome hyperinflammatoire sévère rapidement progressif en l'absence de traitement. La prise en charge est complexe car après l'identification du SAM la recherche étiologique reste compliquée par la multitude de causes primaires ou secondaires possibles et parfois associées1. Nous présentons ici le cas d'un patient avec un SAM secondaire à l'interaction entre des inhibiteurs de check-point immunologique (ICI) et une BCG-thérapie soulignant la complexité diagnostique des causes de SAM qui sont souvent multiples chez un même patient.

Observation

Un homme de 65 ans avec pour principal antécédent un carcinome urothélial infiltrant de vessie traité par BCG thérapie (janvier 2025), thérapie ciblée par Enfortumab-vedotin et une chimiothérapie, associé à un ICI le Pembrolizumab (dernière cure mi juin 2025). Il était hospitalisé fin juin 2025 pour fièvre et altération de l'état général associé à une thrombopénie sévère et une anémie. Cliniquement, le patient est apyrétique on retrouvait un purpura pétéchial et des ecchymoses. Le score de Saint-Antoine était > 99% avec au scanner une hépatomégalie et une splénomégalie en plus des stigmates biologiques de SAM dont une hémophagocytose au myélogramme. Un diagnostic de SAM secondaire aux ICI a été posé initialement et le patient a bénéficié d'un traitement par Etoposide associé à de la Dexaméthasone, des immunoglobulines IV (IGIV) puis du Romiplostim (dans l'hypothèse d'un PTI secondaire associé résistant au traitement de première ligne). Son évolution s'est compliquée d'hématuries caillotantes récidivantes et de plusieurs infections dont une bactériémie à E. faecium de porte d'entrée urinaire. En accord avec la demande du patient, les soins ont été limités à des soins de conforts jusqu'au décès du patient début août 2025. A distance, la réception de résultats de myélocultures ont mis en évidence la présence d'une mycobactérie du complexe tuberculosis pouvant permettre d'évoquer à posteriori un rôle de la BCG thérapie comme trigger du SAM favorisé par les ICI sans arguments francs par ailleurs pour une infection disséminée.

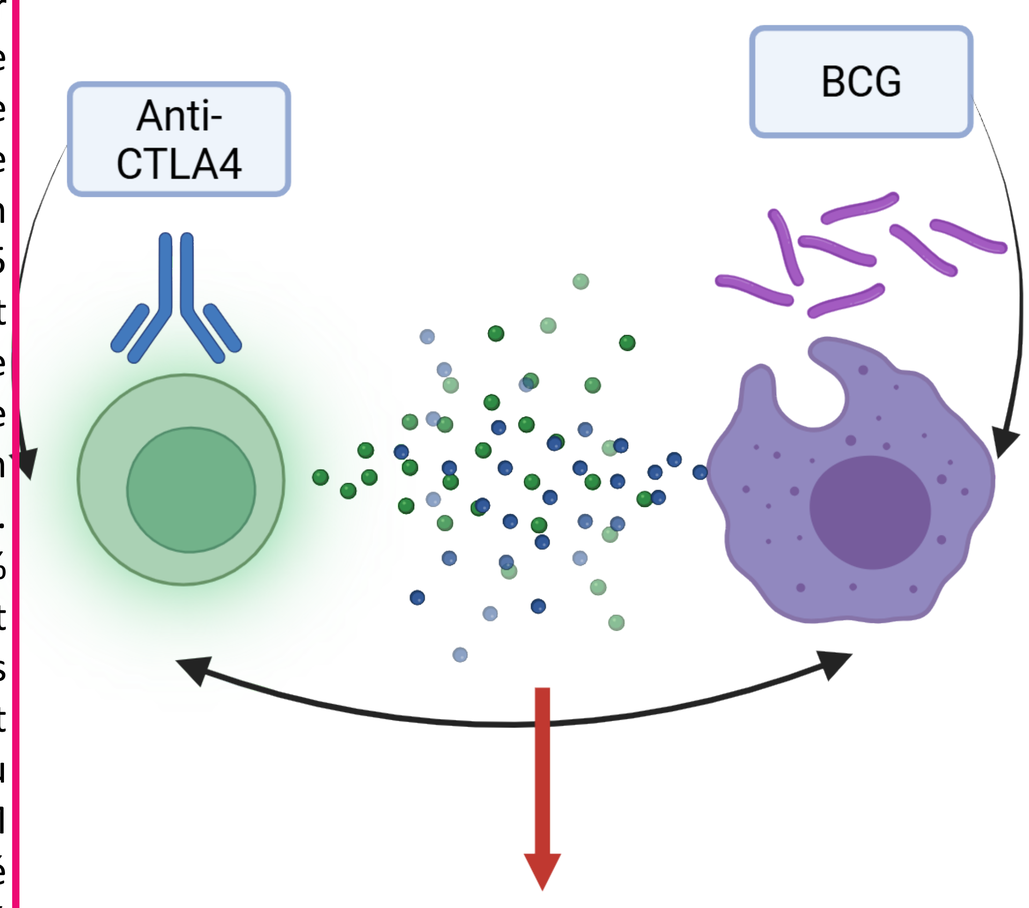

Signes (adapté de *L Fardet et al. Arthritis & Rheumatology. 2014)*	Méchanisme supposé (adapté de *J. Henter, NEJM. 2025*)
Fièvre	IL-6 ↑
Hépato-splénomégalie	Infiltration macrophagique
Cytopénies	Hémophagocytose
Ferritine ↑	IL-6 ↑ + Cytolyse hépatique
Triglycérides ↑	↓ Lipoprotéine lipase
Fibrinogène ↓	↑ Activation du plasminogène
Cytolyse hépatique	Infiltration macrophagique
Hémophagocytose sur myélogramme	Activation macrophagique

Conclusion

Les ICI et la BCG-thérapie sont deux causes secondaires de SAM. Nous rapportons le cas d'un patient recevant ces deux thérapies qui auraient pu avoir un effet synergique dans le développement d'un SAM et son évolution défavorable. L'utilisation d'ICI doit être prudente chez les patients avec d'autres facteurs de risque de SAM dont ceux recevant une BCG thérapie.

Discussion

Des cas similaires ont rarement été décrits dans la littérature, avec des SAM liés à une instillation intra vésicale de BCG pour traiter un carcinome vésical mais sans ICI2. Dans un des cas, une thrombocytopénie profonde (8 G/L) a fait considérer le diagnostic de PTI (comme pour notre patient) avec également une absence de réponse initiale aux corticoïdes ou aux IGIV. La BCGite est une complication rare mais bien décrite (1-5% des instillations de BCG) sans association avec des traitements immunosuppresseurs ou une corticothérapie2. Les ICI sont actue lement utilisés comme thérapeutique dans de nombreux cancers dont le carcinome urothélial de vessie dans sa forme métastatique ou localement avancée. Les ICI (dont le pembrolizumab) sont associés à des SAM secondaires dans plus de 14 cancers différents dont le plus fréquemment des mélanomes (55% des cas)3. Notre patient recevait donc deux immunothérapies décrites comme associées à des SAM secondaires. L'association entre SAM et l'utilisation concomitante d'ICI et de BCG thérapie n'a pas été décrite à notre connaissance mais l'utilisation de ces deux thérapeutiques a probablement été synergique dans le déclenchement du SAM et/ou la difficulté de réponse au traitement.

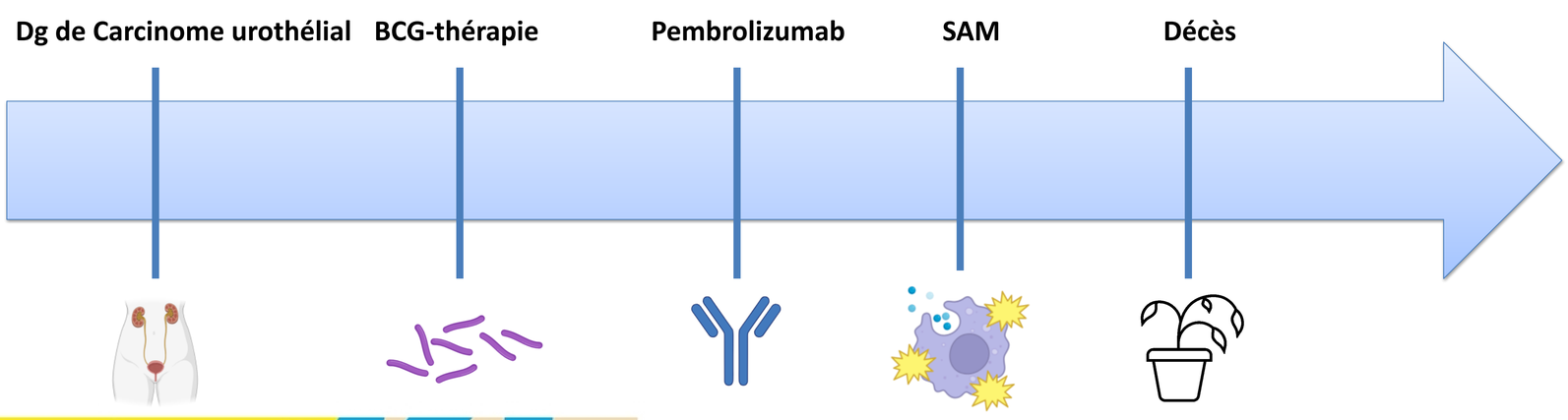

Références bibliographiques

1. Henter JI. Hemophagocytic Lymphohistiocytosis. N Engl J Med. 2025;392(6):584598. doi:10.1056/NEJMra2314005
2. 2. Liatsos GD, Manousopoulou G, Poulaki A, Iliaki A, Mariolis I, Vassilopoulos D. Haemophagocytic lymphohistiocytosis after intravesical BCG administration for bladder cancer presenting with multiorgan failure. Access Microbiol. 2023;5(9):000670.v3. doi:10.1099/acmi.0.000670.v3
3. 3. Noseda R, Bertoli R, Müller L, Ceschi A. Haemophagocytic lymphohistiocytosis in patients treated with immune checkpoint inhibitors: analysis of WHO global database of individual case safety reports. J Immunother Cancer. 2019;7:117. doi:10.1186/s40425-019-0598-9

10.11.12. DÉCEMBRE 2025 91e CONGRÈS I PALAIS DES CONGRÈS SNFMI TOURS #SNFMI