SITUATIONS FRÉQUENTES EN MÉDECINE INTERNE

N° CA 170

Manifestations neurologiques centrales compliquant une maladie des « griffes du chat »

Christophe LEROUX[1], Abdoulaye TRAORE[2], Imane CHERFI[1], Nassim SAIRI[1], Zina MOUMOU[1], Maya AOUANOUK[1], Ahmed SAHLI[1], William NGASSU[1], Mathilde BIGOT-TEMGOUA[1], Emna BEN HADJ ALI[1] , Habiba ADEL[1], Benjamin THOREAU[3,4], Margaux PASSAQUET[3]

1- Service de Médecine Interne Polyvalente et Maladies Infectieuses, CH de Dreux

2- Service de Neurologie, CH de Dreux

3- Service de Médecine Interne et Immunologie Clinique, hôpital Bretonneau, CHU de Tours

4- INSERM, Centre d'Etude des Pathologies Respiratoires (CEPR), UMR 1100, Tours, France

Conflits d'intérêts: Les auteurs déclarent n'avoir aucun conflit d'intérêts en lien avec cet article.

Introduction

La maladie des « griffes du chat » est une zoonose, due à Bartonella henselae, transmise à l'homme lors d'une griffure ou d'une morsure de chat.

La principale manifestation clinique est l'apparition d'une adénomégalie satellite, dans le territoire de drainage et dont l'évolution est habituellement simple sous traitement antibiotique. Cependant des complications systémiques peuvent survenir, comme une atteinte du système nerveux central, pouvant dans de rares cas, engager le pronostic vital. Nous rapportons ici, une infection à *Bartonella henselae* chez un jeune adulte, compliquée de crises convulsives.

Observation

Homme de 21 ans, sans antécédent connu, consulte pour une tuméfaction douloureuse axillaire droite isolée, sans altération de l'état générale ni fièvre.

Les imageries mettaient en évidence une masse d'allure ganglionnaire, hétérogène et richement vascularisé, avec aspect pseudo-nécrotique, associée à une hépatosplénomégalie, sans autre adénopathie superficielle ou profonde.

La biologie initiale retrouvait une CRP isolée à 7.9 mg/l (N < 5).

La sérologie à *Bartonella henselae* revient positive avec des IgG > 1280 (seuil à 320), dans un contexte de chats à domicile. Initiation d'une antibiothérapie par Azithromycine.

Le patient a présenté deux crises convulsives généralisées au domicile dont les explorations sont revenues négatives. L'évolution se fera vers une fistulisation du ganglion, nécessitant une mise à plat chirurgicale.

L'étude anatomopathologique retrouvera un aspect compatible avec une maladie des « griffes du chat » soit un tissu ganglionnaire occupé par de nombreux foyers granulomateux avec polynucléaires neutrophiles, histiocytes et lymphocytes, avec des micro-abcès centrés par de la nécrose comportant des polynucléaires altérés, entourés d'une palissade de cellules épithélioïdes avec quelques cellules géantes multi nucléées de type Langhans.

Discussion

L'atteinte neurologique centrale au cours de la maladie des « griffes du chat » est une présentation rare, dont l'encéphalopathie est la forme la plus fréquente (1).

Elle se présente classiquement sous forme d'une confusion et de trouble de vigilance, pouvant aller jusqu'au coma (2,3). Elle peut apparaitre dans les jours qui suivent la contamination et ce jusqu'à 2 mois après. L'apyrexie est présente dans 50% des cas. Cette encéphalopathie satellite de la Bartonellose se complique dans 50% des cas de crises convulsives, allant de la crise partielle à une crise convulsive généralisée, voir un état de mal convulsif. Les autres présentations cliniques peuvent être un état d'agitation ou d'agressivité dans environ 40% des cas. Des cas de myélite transverse, de neurorétinite ou de vascularite cérébrale ont également été décrits (4).

Le diagnostic de maladie des « griffes du chat » était retenu devant la présentation clinique, la sérologie positive, l'histologie ganglionnaire compatible et l'absence de diagnostics alternatifs.

En l'absence d'anomalies structurelles ou malformatives à l'imagerie cérébrale, la chronologie de survenue des crises convulsives et l'absence d'arguments en faveur d'un autre diagnostic, les deux épisodes comitiaux ont été interprétés comme une atteinte neurologique centrale sous forme d'une encéphalopathie secondaire à la Bartonellose

Concernant le traitement, les antibiotiques les plus fréquemment utilisés restent la doxycycline, la rifampicine, les macrolides, la gentamicine et le chloramphénicol. Le patient a été traité par de l'azithromycine, en courte durée, sans aucune récidive convulsive à distance (5).

Du fait de la rareté des atteintes centrales de la bartonellose, Il n'existe pas de recommandations quant à l'antibiothérapie à introduire, ni de durée. De même il n'existe pas de consensus sur l'intérêt d'un antiépileptique pour prévenir une éventuelle récidive convulsive (5,6).

La rareté de cette présentation clinique neurologique centrale associée à la maladie des « griffes du chat », rappelle que bien que rare, cette forme peut avoir de lourde conséquence en termes de morbi-mortalité.

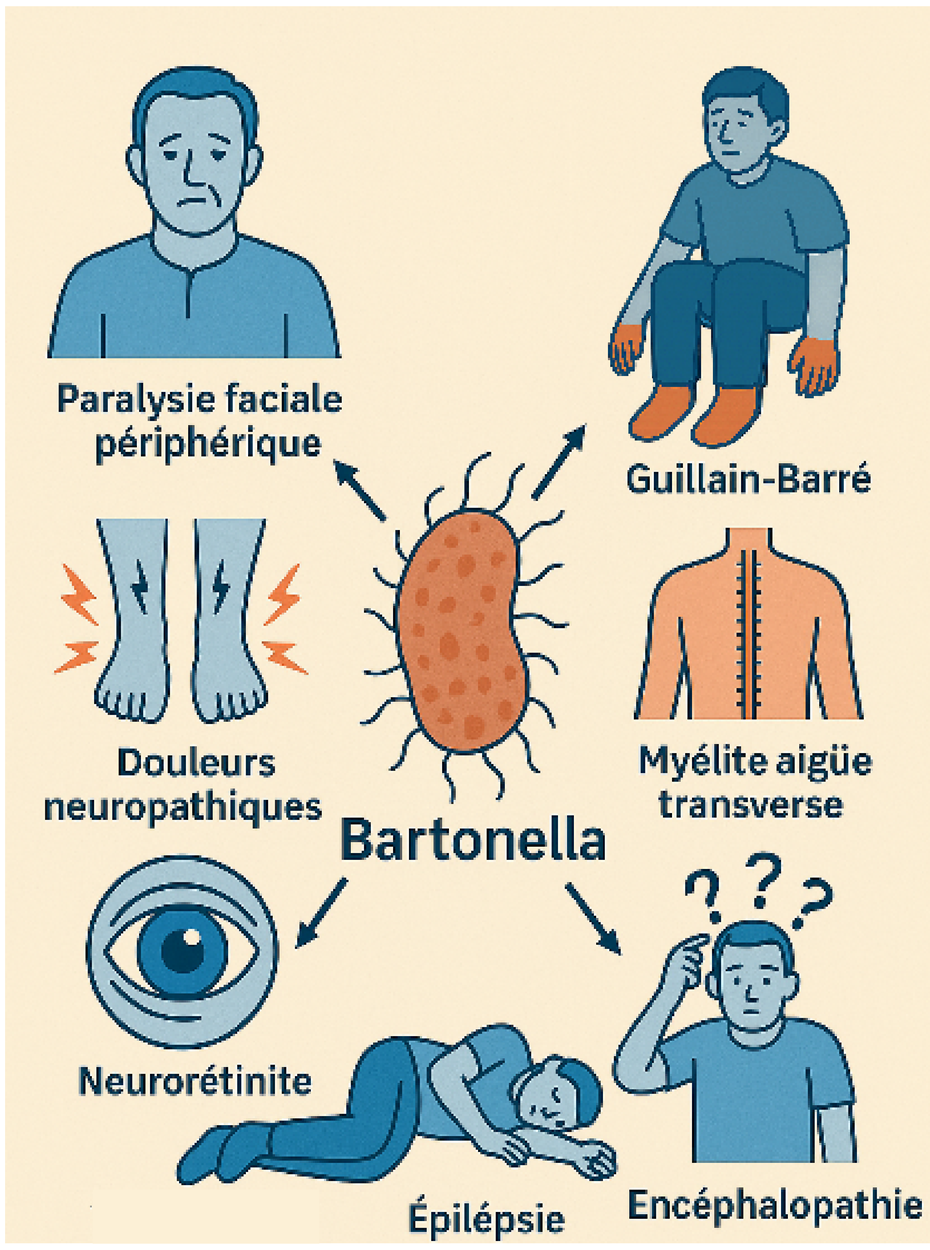

Conclusion

L'atteinte neurologique centrale de la Bartonellose, certes rare, impose un diagnostic rapide et une prise en charge multidisciplinaire.

L'absence de consensus sur la prise en charge thérapeutique, la rend empirique.

REFERENCES

1--Samarkos M, Antoniadou V, Vaiopoulos AG, et al. Encephalopathy in an adult with cat-scratch disease. BMJ Case Rep 2018. doi:10.1136/bcr-2017-223647.

2- Laswell EM, Chambers KD, Whitsel DR, et al. New-onset refractory status epilepticus in an adult with an atypical presentation of cat-scratch disease: successful treatment with high-dose corticosteroids. Pharmacotherapy 2015;35:e106–10.

3- Carithers HA, Margileth AM, disease C-scratch. Acute encephalopathy and other neurologic manifestations. Am J Dis Child 1991;145:98–101

4- Marra CM. Neurologic complications of Bartonella henselae infection. Curr Opin Neurol 1995;8:164–9.

5- Carithers HA. Cat-scratch disease. An overview based on a study of 1,200 patients. Am J Dis Child 1985;139:1124–33

6- Rodriguez W, Fedorova M, Rukmangadachar L (April 02, 2023) From (Cat) Scratch: A Unique Presentation of Central Nervous System Bartonella Infection. Cureus 15(4): e37044. DOI 10.7759/cureus.3704