La maladie de Whipple, entre génétique et environnement, à propos de deux frères

Benoit BOURDON [1], Maud HARDELIN[2] ; Marielle BIURARRENA[2] ; Myriam FANTONE[2] ; Guillaume CHASTELLAN[2] ; Cyril DUMAIN[2] ; Guillaume PADERN[2] ; Redwann NAJJARI[2] ; Erik ARNAUD[2] ; Jeremie ROSAIN[3] ; Jonathan BRONER[2] ; Radjiv GOULABCHAND [2]

[1] Dermatologie, CHU Montpellier-Nîmes, France

[2] Médecine interne, CHU de Nîmes, France

[3] CEREDIH, Hôpital Necker, Assistance Publique Hôpitaux de Paris (AP-HP), Paris, France

Introduction

La maladie de Whipple est associée à **Tropheryma whipplei**, naturellement présente dans les eaux et les sols contaminés [1,2,3]. Cette **maladie rare** (incidence à 1/1,000,000 [4]), peut avoir des présentations très variables et aspécifiques) rendant le diagnostic difficile.

Nous présentons ici le cas de **deux frères atteints de la maladie de Whipple**, où l'environnement et le terrain génétique pourraient être impliqués dans la physiopathologie de la maladie.

Cas N°1 :

Un patient de 81 ans, Ardéchois, sans antécédent notable, avait présenté un **tableau de rhumatisme inflammatoire** inclassé séronégatif depuis 2019, corticodépendant entre 10 et 15 mg/j. Tableau secondairement associé à une **pneumopathie interstitielle** avec **adénopathies médiastinales** (**Figure 1**). En 2022, le Methotrexate puis le Leflunomide sont inefficaces, mais l'introduction en 2023 de TOCILIZUMAB permettait une relative efficacité clinique articulaire, avec persistance d'un syndrome inflammatoire biologique.

Une dyspnée fait découvrir en 2023 une **cardiopathie** rythmique sur fibrillation atriale compliquée d'un **thrombus intra-auriculaire** droit puis en 2024 une cardiopathie des 4 valves d'allure restrictive. Finalement en mars 2024, un tableau de **diarrhées chroniques** mène au **diagnostic d'une maladie de Whipple** (PCR sanguine, salivaire et sur les selles positives). L'atteinte cardiaque évolutive est donc rattachée à la maladie de Whipple. Le Tocilizumab est arrêté, un traitement antibiotique par Ceftriaxone est débuté et les corticoïdes sont arrêtés en décembre, alors que les symptômes articulaires sont bien contrôlés. En juin 2024 des lombalgies inflammatoires font découvrir une **spondylodiscite** à *Cutibacterium Acnes* et Whipple. L'antibiothérapie est adaptée permettant une bonne évolution clinicoradiologique. La maladie de Whipple sera par la suite contrôlée avec maintien de Ceftriaxone et négativation des PCR sang et salive. L'évolution clinique sera toutefois marquée de récidives de décompensations cardiaques multiples. Récusé de chirurgie, le patient décèdera de sa cardiopathie évoluée en janvier 2025

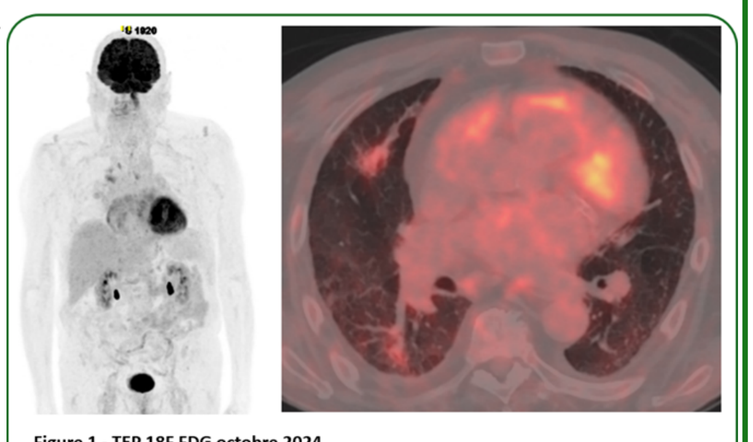

Figure 1 - TEP 18F FDG octobre 2024
Adénopathies médiastinales bilatérales modérément hypermétaboliques
Foyers de condensation pulmonaire lobaires inférieur et supérieur droit

Cas N°2 :

Patient de 75 ans, Ardéchois, frère du cas N°1, présentait une surveillance pour exposition à l'amiante et un reflux gastro-oesophagien avec **dysphagie**.

Il présente un syndrome inflammatoire biologique depuis 2023 avec CRP autour de 65 mg/L. Une dyspnée et toux font découvrir la même année une **pneumopathie** calcifiante, et des plaques pleurales bilatérales associées à des **adénopathies médiastinales**. En 2025, apparition d'une franche **altération de l'état général**, aggravation de la dysphagie, dyspnée, et toux avec perte de poids. Le TEP-scanner retrouve les plaques pleurales connues non hypermétaboliques et des adénopathies médiastino-hilaires bilatérales faiblement hypermétaboliques (**Figure 2**). Les EFR retrouvaient un syndrome restrictif modéré.

Pris en charge en médecine interne en juillet 2025, les examens paracliniques révèlent un syndrome inflammatoire biologique persistant, une anémie normocytaire arégénérative, une lymphopénie sans monoclonalité, sans dysmyélopoïèse au myélogramme, mais avec une mutation du gène SRSF2 P95R compatible avec une hémopathie myéloïde (AAN et ANCA négatifs). Le TEP retrouve une stabilité des lésions connues, l'endoscopie oeso-gastro-duodénale avec biopsies étagées et l'échographie cardiaque sont sans particularité. Dans le contexte d'AEG, polyadénopathies, et au vu des antécédents familiaux, la réalisation des **PCR Whipple** sanguine, salivaire et sur selles se sont révélées **positives**. Une antibiothérapie adaptée est débutée.

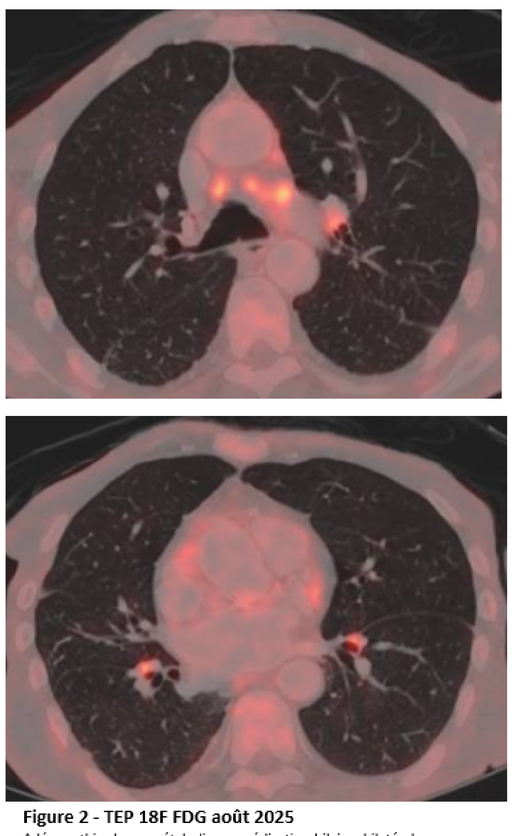

Figure 2 - TEP 18F FDG août 2025
Adénopathies hypermétaboliques médiastino-hilaires bilatérales

Discussion :

La maladie de Whipple est une maladie rare dont l'issue sans traitement est fatale. Une pathologie dont le diagnostic est très souvent retardé au vu du tableau hétérogène des atteintes systémiques et aux diagnostics différentiels multiples[1], comme peuvent en témoigner les deux tableaux de ce rapport de cas.

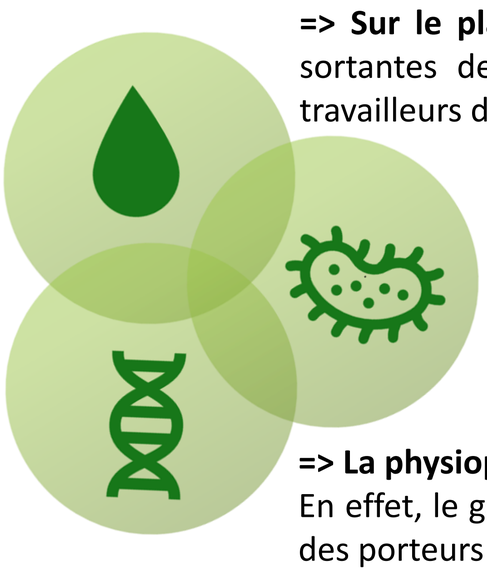

Deux grandes hypothèses physiopathologiques sont possibles ici.

=> Sur le plan environnemental, Tropheryma whipplei a été détectée dans les eaux entrantes et sortantes des stations d'épuration et peut être excrétée dans les selles de porteurs sains, de travailleurs des stations d'épuration et de personnes vivant dans des conditions d'hygiène précaires[2,3].

Concernant les deux frères de ce rapport de cas, ils habitaient à moins de 20 km de distance depuis plus de 15 ans (**Figure 3**), se côtoyaient et partageaient des repas dont les produits pouvaient être issus du jardin du voisin du cas n°1, dérivant un cours d'eau à proximité pour l'arrosage. Néanmoins, nous n'avons pas pu étayer l'hypothèse environnementale à ce jour par des prélèvements in situ.

=> La physiopathologie de la maladie peut toutefois mettre en jeu une susceptibilité personnelle. En effet, le germe est « éliminé » de l'organisme chez la plupart des individus, mais il peut y avoir des porteurs asymptomatiques, et des cas de manifestations pathologiques[1].

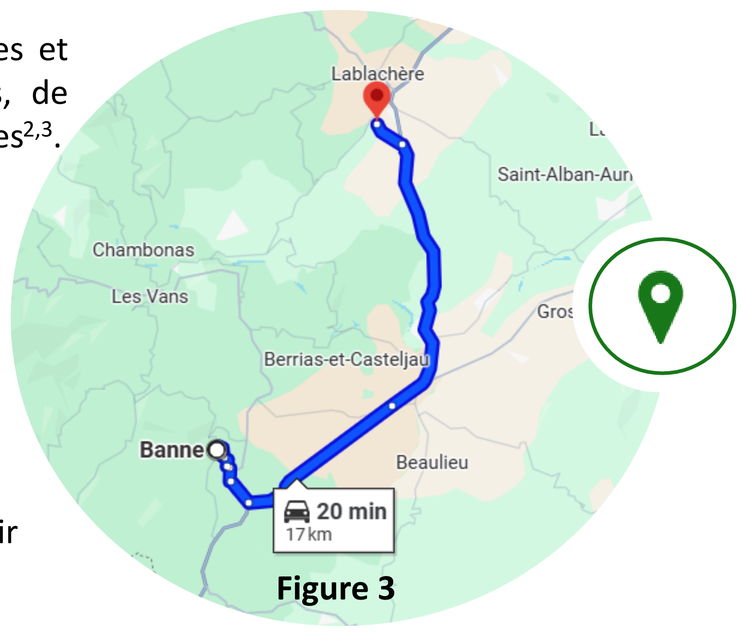

Figure 3

Sur le plan **génétique**, une prédisposition est soupçonnée. Un cas familial a déjà été rapporté dans la littérature entre un père et son fils en 2006[5]. Deux anomalies génétiques ont été rapportées à ce jour : un déficit par haploinsuffisance en facteur de transcription IRF4 par mutation autosomique dominante[6] et un déficit en CD4 par mutation autosomique récessive[7]. Des recherches sont toujours en cours.

Conclusion :

La maladie de Whipple reste un défi pour l'interniste, du fait de sa présentation polymorphe. Ici, le cas de deux frères présentant l'un un tableau de rhumatisme inflammatoire inclassé cortico-dépendant complété d'une cardiopathie vasculaire fatale, et l'autre une polyadénopathie avec un syndrome inflammatoire et une dénutrition, permettent de discuter à la fois des hypothèses environnementales de la maladie, mais aussi génétiques.

Références :

1 Boumaza A, Ben Azzouz E, Arrindell J, Lepidi H, Mezouar S, Desnue B. Whipple's disease and Tropheryma whipplei infections : from bench to bedside. Lancet Infect Dis 2022; 22: e280–91.

2 Maiwald M, Schuhmacher F, Ditton HJ, von Herbay A. Environmental occurrence of the Whipple's disease bacterium (Tropheryma whippelii). Appl Environ Microbiol 1998; 64: 760–62.

3 Schöniger-Hekele M, Petermann D, Weber B, Müller C. Tropheryma whipplei in the environment: survey of sewage plant influxes and sewage plant workers. Appl Environ Microbiol 2007; 73: 2033–35.

4 Marth T, Moos V, Müller C, Biagi F, Schneider T. Tropheryma whipplei infection and Whipple's disease. Lancet Infect Dis 2016; 16: e13–22.

5 Ponz de Leon M, Borghi A, Ferrara F, Contri M, Roncucci L. Whipple's disease in a father-son pair. Intern Emerg Med 2006; 1: 254–56.

6 Guérin A, Kerner G, Marr N, et al. IRF4 haploinsufficiency in a family with Whipple's disease. elife 2018; 7: e32340.

7 Guérin A, Moncada-Velez M, Jackson K, et al. Helper T cell immunity in humans with inherited CD4 deficiency. J Exp Med 2024; 221:e20231044.