Présentation rhinophymateuse de la leishmaniose cutanée: une forme trompeuse à connaître

- **Maryem MHIRI, Résidente, Service de Dermatologie, Hôpital Farhat Hached, Sousse, Tunisie**
- Nadia GHARIANI FETOUI, Pr.Ag, Service de Dermatologie, Hôpital Farhat Hached, Sousse, Tunisie
- Mariem MAAREF, Résidente, Service de Dermatologie, Hôpital Farhat Hached, Sousse, Tunisie
- Jacem ROUATBI, AHU, Service de Dermatologie, Hôpital Farhat Hached, Sousse, Tunisie
- Sarra SAAD, AHU, Service de Dermatologie, Hôpital Farhat Hached, Sousse, Tunisie
- Sana MOKNI, PHU, Service de Dermatologie, Hôpital Farhat Hached, Sousse, Tunisie
- Najet GHARIANI, PHU, Service de Dermatologie, Hôpital Farhat Hached, Sousse, Tunisie
- Mohamed DENGUEZLI, PHU, Service de Dermatologie, Hôpital Farhat Hached, Sousse, Tunisie

Introduction

La leishmaniose cutanée est une dermatose parasitaire à spectre clinique large, classiquement reconnue comme une grande simulatrice.

Ses formes atypiques constituent un véritable défi diagnostique, notamment lorsqu'elles miment des dermatoses courantes.

Observation

- Patiente : femme de 39 ans de phototype III selon la classification de Fitzpatrick.
- Antécédents médicaux: **Rosacée.**
- Motif de consultation: hypertrophie érythémateuse et crouteuse du nez depuis 4 mois.
- Dermoscopie: Fond érythémateux, des granulations orangées, un réseau vasculaire en virgules courtes, de disposition anarchique, des microhémorragies punctiformes, et des croûtes brun-jaunâtres en périphérie.
- Examen direct sur frottis cutané à la coloration de Giemsa: **présence de corps de leishmanes.**
- Traitement : Antimoniate de méglumine (dose= 60mg/kg/j) par voie intra-musculaire.
- Evolution: **amélioration clinique spectaculaire après 2 semaines.**
- Dermoscopie de contrôle: fond érythémateux avec des vaisseaux arborescents et **disparition des granulations orangées et des microhémorragies punctiformes.**

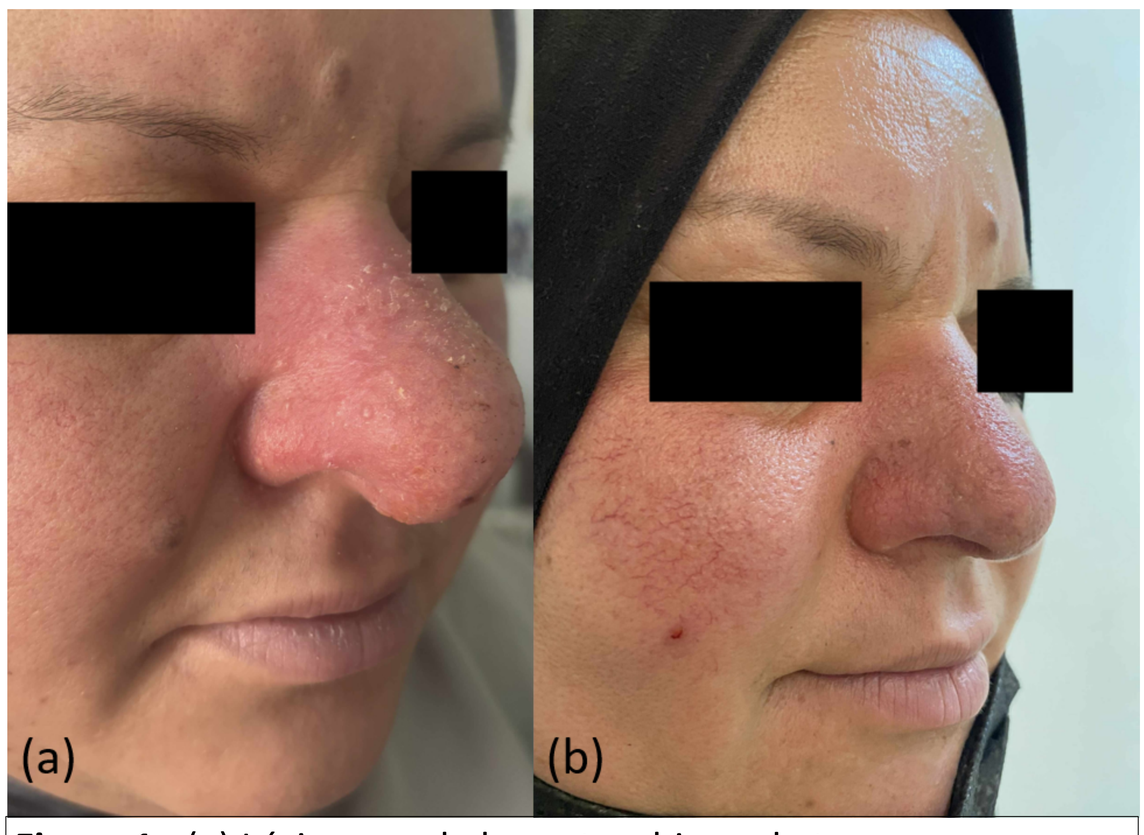

Figure 1 : (a) Lésion nasale hypertrophique de type rhinophymateux avec croûtes. (b) Régression de l'aspect nasal pseudo-rhinophymateux, avec érythème résiduel et télangiectasies.

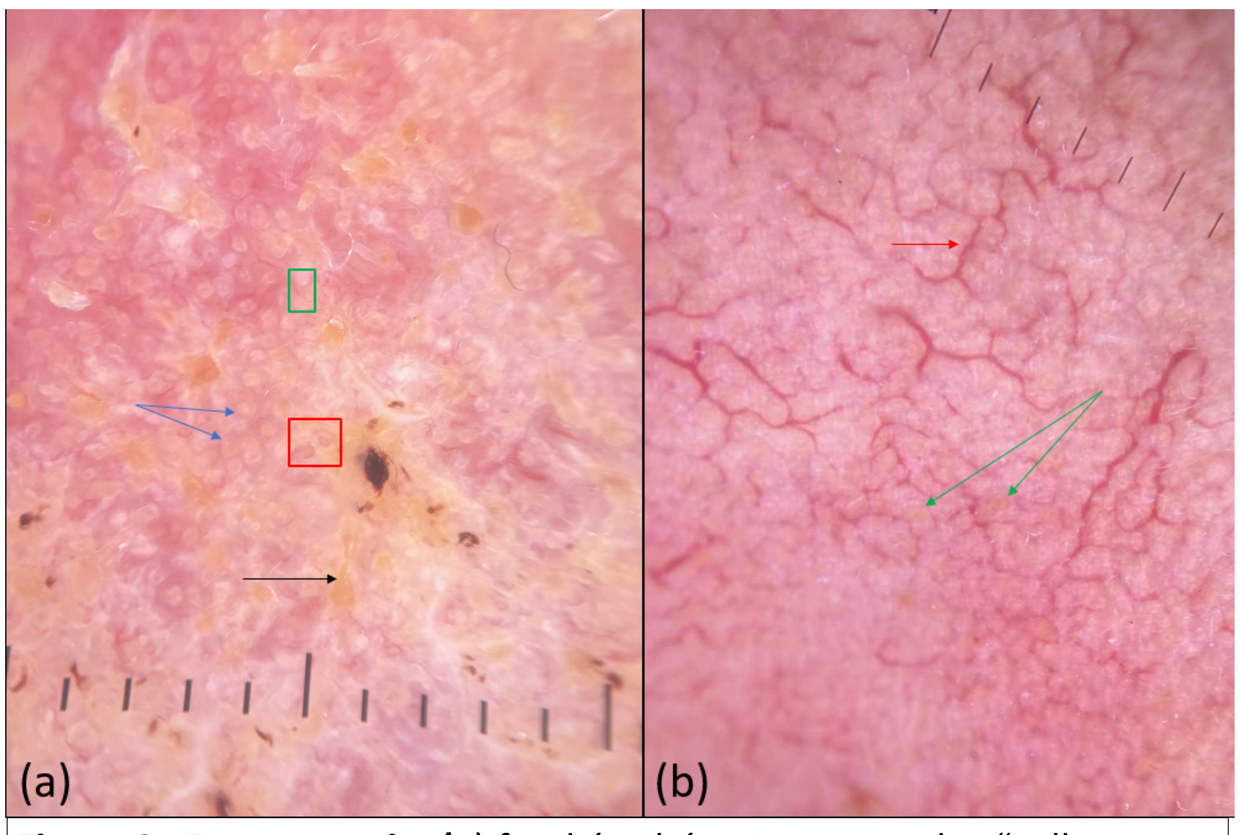

Figure 2 : Dermoscopie: (a) fond érythémateux avec des "yellow tears" (flèche noire) et une vascularisation anarchique.
(b) fond érythémateux, bouchons folliculaires (flèches vertes) et des vaisseaux arborisés régulièrement ramifiés (flèche rouge).

Discussion

- Leishmaniose cutanée : **grande simulatrice.**
- 7ème cas de leishmaniose cutanée rhinophyma-like dans la littérature.
- En dermoscopie:

- Orifices sébacés dilatés + réseau vasculaire organisé arborescent: oriente fortement vers un **rhinophyma rosacéique.**
- Granulations orangées + croûtes nécrotiques + vascularisation anarchique: évocateurs de **leishmaniose cutanée.**

- La dermoscopie: examen **non invasif** à forte présomption diagnostique
  - utile pour éviter le recours aux biopsies cutanées dans certaines présentations cliniques trompeuses.
  - **ne dispense pas d'une confirmation parasitologique.**
- L'amélioration rapide sous traitement spécifique constitue un **argument diagnostique rétrospectif majeur** dans notre cas.

Conclusion

Ce cas de leishmaniose cutanée rhinophyma-like met en évidence l'importance d'évoquer ce diagnostic devant toute hypertrophie nasale atypique en pays endémique. La dermoscopie peut être un outil d'orientation diagnostique en amont de la confirmation parasitologique.