MALADIES INFECTIEUSES

CA 175

Cryptosporidiose mimant une rectocolite ulcéro-hémorragique : circonstance révélatrice d'une infection à VIH

Rajah, REZGUI, Interne, Service de médecine interne, Hôpital des forces de la sécurité intérieure, Tunis, TUNISIE

- Maryem, AYARI, Assistante Hospitalo-universitaire, Service de Gastroentérologie, Hôpital des forces de la sécurité intérieure, Tunis, TUNISIE.
- Sarra, BEN AZOUZ, Assistante Hospitalo-universitaire, Service de Gastroentérologie, Hôpital des forces de la sécurité intérieure, Tunis, TUNISIE.
- Sawssen, HEDHLI, Interne, Service de Gastroentérologie, Hôpital des forces de la sécurité intérieure, Tunis, TUNISIE.
- Emna, BENNOUR, Interne, Service de Gastroentérologie, Hôpital des forces de la sécurité intérieure, Tunis, TUNISIE.
- Rim, BOURGUIBA, Assistante Hospitalo-universitaire, Service de médecine interne, Hôpital des forces de la sécurité intérieure, Tunis, TUNISIE.
- Syrine, BELLAKHAL, Maître de conférences agrégée, Service de médecine interne, Hôpital des forces de la sécurité intérieure, Tunis, TUNISIE.
- Mohamed Hedi, DOUGGUI, Professeur universitaire, Service de médecine interne, Hôpital des forces de la sécurité intérieure, Tunis, TUNISIE.
- Taieb, JOMNI, Maître de conférences agrégée, Service de Gastroentérologie, Hôpital des forces de la sécurité intérieure, Tunis, TUNISIE.

INTRODUCTION

L'infection par le virus d'immunodéficience humaine (VIH) peut mimer une panoplie de pathologies infectieuses et non infectieuses. Les symptômes digestives chroniques associés au VIH peuvent dérouter les cliniciens vers les maladies inflammatoires chroniques intestinales et occulter des infections opportunistes d'évolution chronique.

VIGNETTE CLINIQUE

- Homme cisgenre, 36 ans.
- Diarrhée chronique glairo-sanglante + Altération de l'état général.
- Juin 2025 : Coloscopie + Biopsies → Evocatrice d'une rectocolite ulcéro-hémorragique.
- Mis sous Mesalazine avec amélioration partielle.
- Reprise de la diarrhée, candidose oropharyngée, déshydratation extracellulaire.
- Lymphopénie profonde.

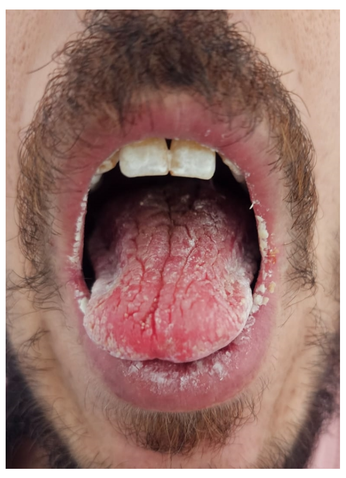

Figure 1: Muguet buccal

Figure 2: Colite congestive et ulcérée

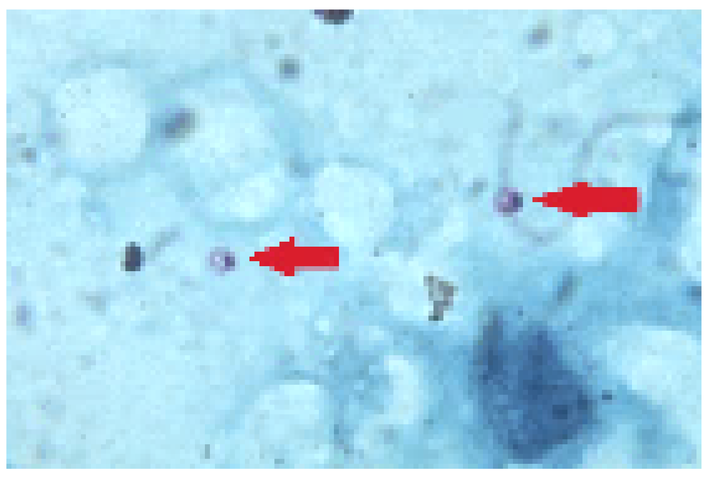

Figure 3: Oocystes de Cryptosporidium sp. (Flèche rouge)

- Sérologie VIH → Positive , Charge virale = 160 000 copies/mL
- Infection VIH stade 4 (OMS), EPS + Coloration Ziehl Neelsen modifiée → Oocytes Cryptosporidium sp.
- TDF/FTC + DRV/r → Amélioration clinique de la diarrhée sous traitement ARV.

DISCUSSION ET CONCLUSIONS

Ce cas illustre l'importance d'évoquer une immunodépression sous-jacente, notamment une infection par le VIH, chez un patient présentant une colite chronique ne répondant pas au traitement usuel. a survenue d'une candidose oropharyngée et la lymphopénie profonde sont des éléments supplémentaires d'alerte orientant vers un déficit immunitaire sévère. Le recours aux colorations spécifiques dans l'examen des selles est crucial pour poser le diagnostic des coccidies intestinales compliquant une infection à VIH. La mise en route du traitement antirétroviral et des soins de support représentent la pierre angulaire de la prise en charge.