Maladies Infectieuses

CA 176

Cryptococcose neuroméningée sur neuro-sarcoïdose : Une association rare mais décrite

Hind,STITOU, Médecin Résident, Médecine Interne et Immunologie clinique, Hôpital Mohamed VI de Tanger, Maroc
Naoual, DALHI, Médecin spécialiste, Médecine Interne et Immunologie clinique, Hôpital Mohamed VI, Tanger, Maroc
Ikram, RAAIDI, Médecin spécialiste ,Médecine Interne, CHU Mohamed VI, Tanger, Maroc
Naoual, EL OUARDI , Médecin spécialiste, Médecine Interne et Immunologique clinique, hôpital Mohamed VI, Tanger, Maroc
Kaoutar, DAOUDI, Médecin Résidente, Médecine Interne et Immunologie clinique , hôpital Mohamed VI, Tanger, Maroc
Soumaya, EL BACHIRI, Professeur assistant, Médecine Interne et Immunologie Clinique, Hopital Mohamed VI,Tanger, Maroc
Wyssal, CHAWAD, Professeur assistant, Médecine Interne et Immunologie Clinique, Hopital Mohamed VI,Tanger, Maroc
Myriem Bourkia, Professeur de l'enseignement superieur , Médecine Interne et Immunologie Clinique ,Hopital Mohamed VI, Tanger, Maroc

Introduction :

La cryptococcose neuroméningée est exceptionnelle chez les patients immunocompétents .Chez les sujets atteints de sarcoïdose, elle survient principalement sous traitement immunosuppresseurs. Elle peut mimer une poussée de neuro-sarcoïdose, rendant le diagnostic difficile.

Cas clinique :

- Femme, 54 ans, suivie depuis 2023 pour **sarcoïdose systémique** avec :
  - ⊊Atteinte neurologique : NORB, atteinte leptoméningée, épaississement de la tige pituitaire
  - ⊊Atteinte pulmonaire : adénopathies médiastinales
  - ⊊ECA sérique : 86 U/L ; ECA LCR : 9,4 U/L
  - ⊊Traitement : corticoïdes + méthotrexate
- Clinique d'admission : Céphalées intenses, photophobie, asthénie fébrile, baisse de l'acuité visuelle bilatérale, contact avec les oiseaux domestiques.
- TDM cérébral : Sans anomalie, pas de lésions parenchymateuses visibles.
- IRM cérébrale : Épaississement nodulaire pachyméningé sellaire et supra-sellaire, rehaussement leptoméningé focal, Hypophysite et effet de masse discret sur le chiasma optique.
- Ponction lombaire: Pression d'ouverture à 120 mmH2O, méningite lymphocytaire, hypoglycorachie, hyperprotéinorachie et presence de Cryptococcus neoformans sur la PCR mutliplex .
- Statut immunitaire : **VIH négatif, CD4 : 425/mm³**
- Traitement : Amphotéricine B liposomale + Relais fluconazole IV puis PO (12 mois)
- Evolution : Favorable à 12 mois, régression des symptômes, pas de récidive.

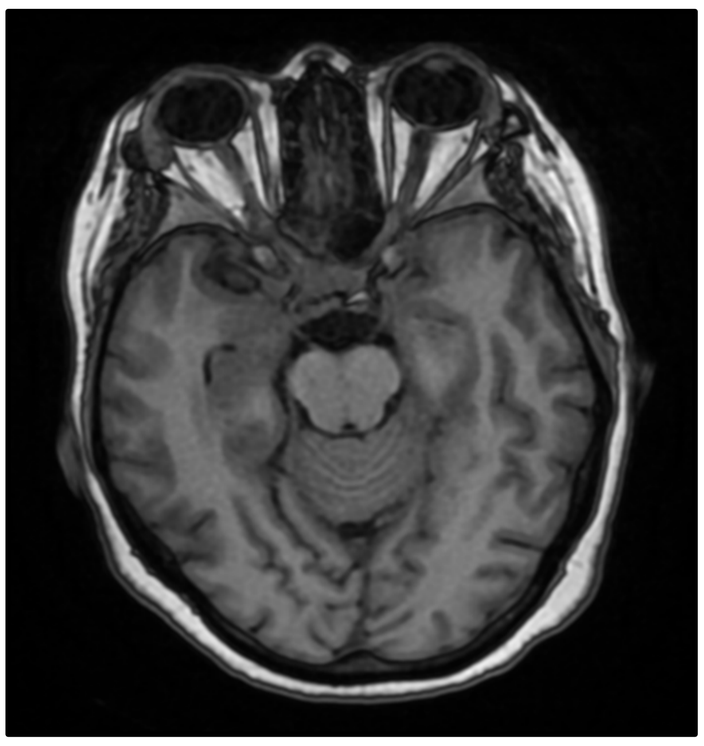

Coupe axiale T1 montrant un épaississement sellaire et suprasellaire avec aspect d'hypophysite, au contact du chiasma optique

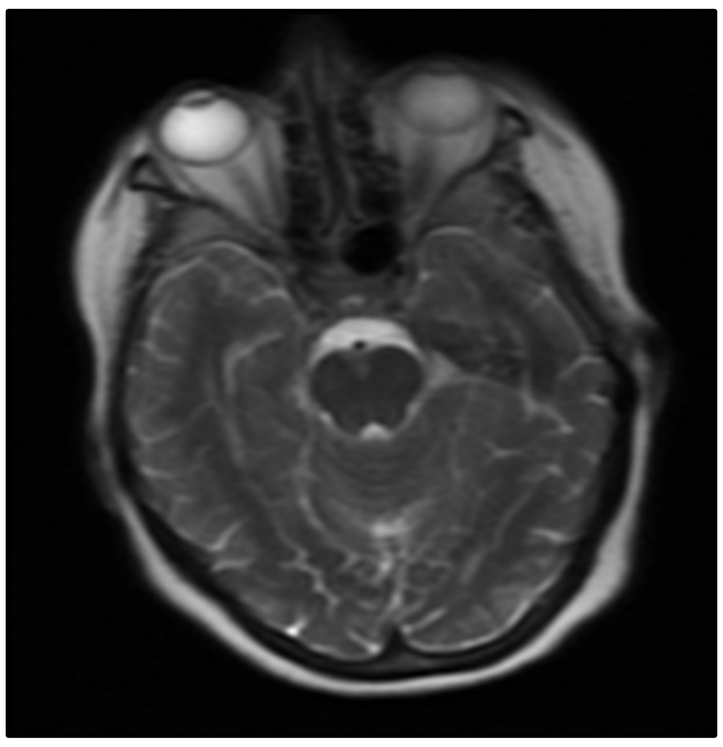

Coupe axiale T2 montrant un épaississement méningé sellaire et suprasellaire. Aspect compatible avec une infiltration pachy- ou lepto-méningée.

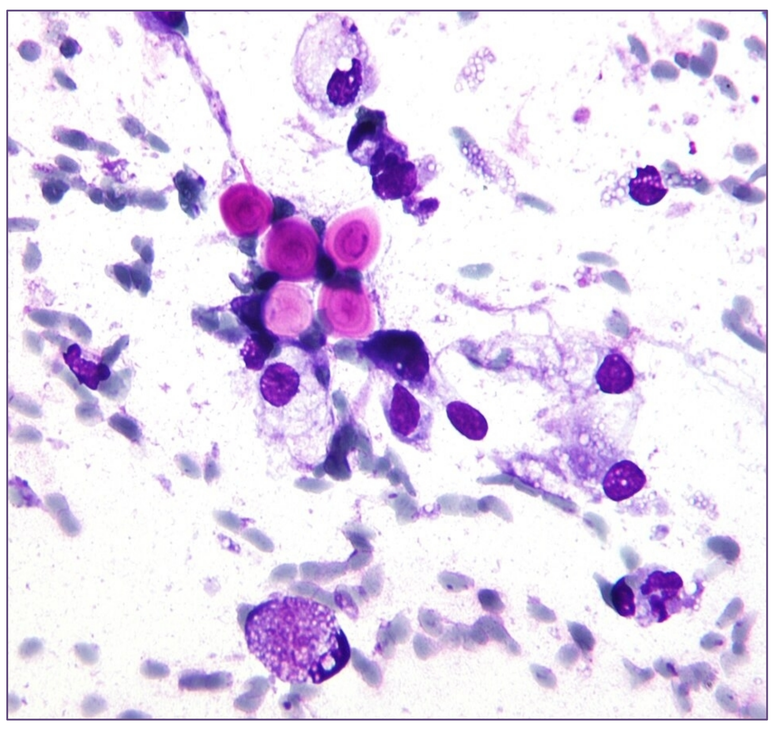

Préparation cytologique montrant des levures encapsulées typiques de Cryptococcus neoformans (image issue d'une source en accès libre)

Discussion et conclusion :

- L'association sarcoïdose–cryptococcose est rare mais décrite (série CryptOsarc : 18 cas).
- Facteurs favorisants : corticothérapie prolongée, méthotrexate, séquestration des CD4 dans les granulomes.
- La cryptococcose peut mimer une poussée de neuro-sarcoïdose
- La PCR sur le LCR est un examen clé pour confirmer l'infection.
- La distinction avec une poussée inflammatoire repose sur l'étude du LCR.
- Un traitement précoce permet généralement une évolution favorable.
- ***Message clé : toujours évoquer la cryptococcose devant une aggravation neurologique chez un patient sarcoïdosique sous immunosuppresseurs.***

Références :
- *(1).Bernard C, et al. Cryptococcosis in sarcoidosis: CryptOsarc, a comparative study of 18 cases. QJM. 2013;106(6):523–9.*
- *(2) Valeyre D, Jeny F, et al. Sarcoïdose. Rev Mal Respir. 2023;34(2):115–34.*

10.11.12. DÉCEMBRE 2025 91e CONGRÈS I PALAIS DES CONGRÈS SNFMI TOURS #SNFMI