Médecine Interne

CA 177

Lèpre en Tunisie : polymorphisme clinique et séquelles persistantes malgré un traitement conforme aux recommandations

1er Auteur : Rihem Godcha ,Interne au service de dermatologie Farhat Hached ,Sousse,Tunisie

Autres auteurs, équipe:

- Nadia ,Ghariani ,Professeur agrégé, service Farhat Hached Sousse
- Saad ,Sara , maitre assistant , Service de dermatologie farhat Hached,Sousse,Tunisie
- Maha,Lahouel,maitre assistant , Service de dermatologie farhat Hached,Sousse,Tunisie.
- Najet Ghariani Professeur ,Service de dermatologie ,Farhat hached, Sousse ,Tunisie:
- Marwen Ben Kahla ,Professeur agrégé , Service de dermatologie farhat Hached,Sousse,Tunisie
- Jacem Rouatbi,maitre assistant , Service de dermatologie farhat Hached,Sousse,Tunisie
- Aounallah Amina,Professeure, Service de dermatologie farhat Hached,Sousse,Tunisie
- Mohamed Denguezli,Professeur, Service de dermatologie farhat Hached,Sousse,Tunisie

Introduction

La lèpre, infection contagieuse liée à Mycobacterium leprae, reste une maladie rare mais présente en Tunisie.

Patients et méthodes

9 Patients

Entre 1991 et 2025

Résultats

➤ **Données générales**

•9 patients inclus (5 femmes, 4 hommes), âgés de **35–69 ans**.
•**1 seul** avait séjourné en zone endémique ; **7 vivaient en milieu rural**.
•**2** avaient un antécédent familial de lèpre.
•**Durée médiane des symptômes : 36 mois** (extrêmes 0–420).
•État général altéré dans **2 cas**.

➤ **Atteintes cutanées**

•Plaques érythémato-infiltrées hypoesthésiques : **8 patients**
•Nodules / papulo-nodules : **2 patients**
•Visage léonin : **2**
•Ulcérations : **3**
•Érythème noueux lépreux : **1**
•Raréfaction des cils : **2**

➤ **Atteintes neurologiques**

•Atteinte sensitivomotrice : **5 patients**
•Mains en griffes : **4**
•Hypoesthésie en gants et chaussettes : **2**

➤ **Examens complémentaires**

•Prélèvement nasal positif : **5/8**
•Histologie : **5 lépromateuses**, **1 tuberculoïde**, **1 borderline**, **1 forme neurologique pure**
•Ziehl-Neelsen positive : **6 patients**

➤ **Traitements**

•Tous ont reçu la **poly chimiothérapie OMS**
  • 5 multi bacillaires
  • 4 pauci bacillaires
•**4** ont reçu une corticothérapie associée → amélioration des manifestations inflammatoires.
•**Observance bonne** chez 7 patients.

➤ **Évolution**

•**Guérison clinique : 6/9**
•**Séquelles fonctionnelles : 8 patients**
  • Mains déformées, maux perforants plantaires, hypoesthésie persistante
•**Rechutes : 5 patients**

Discussion

Cette série illustre les défis persistants du diagnostic de la lèpre, en raison de son polymorphisme clinique et de l'absence d'exposition connue à une zone endémique dans la majorité des cas. Les séquelles neurologiques et fonctionnelles sont fréquentes, concordant avec la littérature où 20–50 % des patients présentent des déficits persistants malgré un traitement approprié. L'ajout de corticothérapie et la mise en œuvre de stratégies complémentaires, telles que rééducation fonctionnelle, kinésithérapie, soins locaux dermatologiques et prévention orthopédique, sont essentielles pour limiter ces séquelles. La non-observance thérapeutique, le polymorphisme clinique et la difficulté à identifier les formes paucibacillaires compliquent l'éradication de la maladie. La surveillance des réactions lépreuses et des rechutes reste indispensable pour un suivi prolongé et un meilleur pronostic fonctionnel.

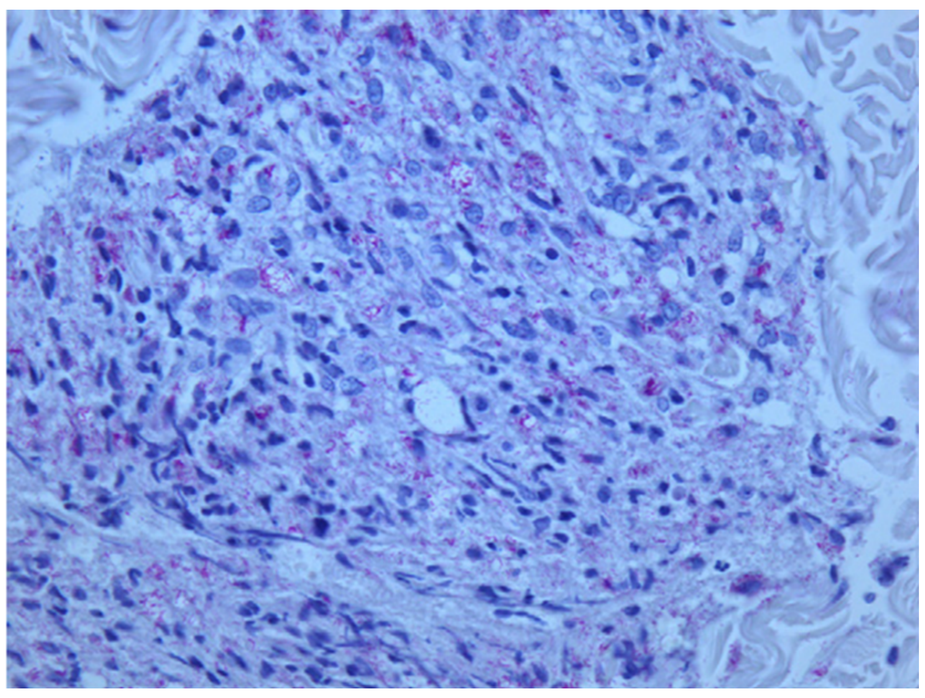

*Figure histologiaue:Infiltrat **histiocytaire** dermique superficiel et profond, topographie évocatrice péri-vx, péri-sudorale et péri-nerveuse*
*-Coloration de Ziehl: **BAAR ++++***

Conclusion

La lèpre demeure une réalité en médecine tunisienne. L'association de lésions cutanées, surtout hypoesthésiques, à des signes neurologiques périphériques doit systématiquement
faire évoquer le diagnostic, même en l'absence de contexte épidémiologique flagrant.

Les auteurs déclarent n'avoir aucun conflit d'intérêts en lien avec ce poster