Diabète Mitochondrial et Atteintes Multi systémiques : Surdité, Cardiomyopathie Hypertrophique et Sarcopénie chez une Patiente de 58 ans

Meriem CHARIFI Maitre de conférences A, service de médecine Interne CHU Douéra Alger Algérie
Mahrez FISSAH Maitre de conférences A, Faculté de médecine ,Université Blida 1
Bouchra AISSAOUI Maitre assistante, service de médecine interne CHU Douéra
Ferial HAMROUR MCA , service de médecine interne CHU Douéra
Farouk MENZOU Professeur en cardiologie, laboratoire exploration cardiovasculaire , université Blida 1
Messaouda DJOUHRI, Professeur en cardiologie , service de médecine interne CHU Douéra
Ahcène CHIBANE, Professeur Chef de service, médecine interne CHU Douéra

Introduction

Le diabète mitochondrial est une forme rare de diabète monogénique causée par des mutations dans l'ADN mitochondrial, il représentant environ 1 % des cas de diabète. Il est souvent mal connu des médecins. Nous présentons ici le cas d'une patiente admise à notre service pour une évaluation en raison de symptômes variés. Elle présentait un diabète sucré de longue date, mais le type exact de diabète était incertain. Les antécédents familiaux de maladie similaire et les caractéristiques cliniques de la patiente nous ont fait suspecter le diabète mitochondrial.

Observation

La patiente, âgée de 58 ans et porteuse d'un retard cognitif, est suivie pour un diabète sucré depuis plus de 25 ans. Son alimentation est essentiellement à base de produits laitiers en raison de multiples intolérances alimentaires, et elle est traitée par metformine depuis 6 ans. Malgré un contrôle glycémique globalement satisfaisant, elle a développé des complications sévères et inhabituelles. Elle présente notamment une surdité de perception progressive évoluant depuis une vingtaine d'années, confirmée par les explorations auditives, ainsi qu'une hypertrophie biventriculaire en l'absence d'hypertension artérielle ou de rétrécissement aortique, objectivée à l'échocardiographie et à l'IRM cardiaque. Son histoire clinique est également marquée par des migraines et un AVC ischémique survenu à l'âge de 43 ans.
À l'examen clinique, la patiente est de petite taille (145 cm), de faible poids (IMC à 18) et présente une sarcopénie notable avec fonte musculaire diffuse, myalgies et retentissement fonctionnel. Sur le plan biologique, le DFG est à 45 ml/min, sans albuminurie significative ; l'hémoglobine est à 11,9 g/dl. Le taux d'acide lactique était normal, mais il est important de souligner que la patiente n'était pas en situation de stress métabolique lors de l'hospitalisation. Les explorations étiologiques ont montré :
des tests génétiques négatifs pour la maladie de Fabry, une biopsie des glandes salivaires sans argument pour une amylose, et une biopsie musculaire sans anomalies spécifiques. Face à cette constellation clinique associant diabète ancien, surdité de perception, atteinte neuromusculaire, hypertrophie cardiaque inexpliquée et à la présence d'une surdité de perception et d'un retard cognitif chez son frère, le diagnostic de diabète mitochondrial dans le cadre d'un syndrome de MELAS a été retenu.

Conclusion

Cette observation de cas souligne l'importance de la reconnaissance précoce du diabète mitochondrial et met en évidence la nécessité d'une évaluation clinique complète dans les cas de diabète atypique associé à des manifestations systémiques diverses inhabituelles

a

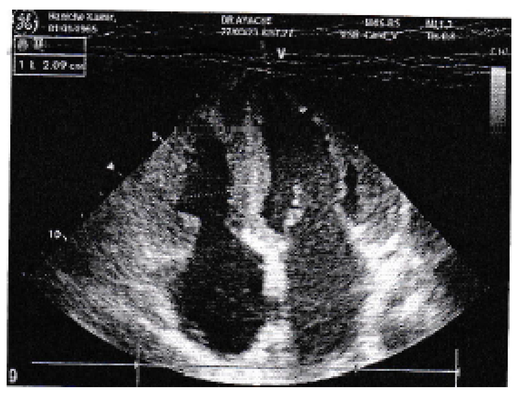

b

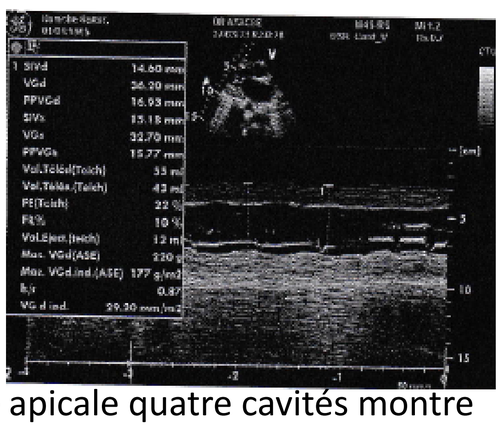

c

a: myopathie sarcopénie; b: ETT coupe apicale quatre cavités montre hypertrophie bi ventriculaire ; c: ETT coupe para sternale grand axe montre hypertrophie ventriculaire gauche avec bonne fonction VG systolique

Discussion

Le **MELAS** (Mitochondrial Encephalomyopathy, Lactic Acidosis, and Stroke-like Episodes) constitue l'une des maladies mitochondriales les plus fréquentes. Il résulte d'une mutation de l'ADN mitochondrial, avec une prévalence estimée entre 8 et 236 cas pour 100 000 personnes. Cette affection touche aussi bien l'enfant que l'adulte et se caractérise par une atteinte multisystémique prédominant au niveau des tissus à haute activité métabolique. Les premiers symptômes surviennent le plus souvent entre 20 et 30 ans.
Le syndrome doit être évoqué en présence d'antécédents personnels et familiaux associant, à des degrés variables, les manifestations suivantes : petite taille, céphalées de type migraineux, surdité neurosensorielle, ophtalmoplégie externe progressive, myopathie, neuropathie axonale, diabète sucré, cardiomyopathie hypertrophique, accidents vasculaires cérébraux, encéphalopathie et acidose tubulaire rénale.
Le diagnostic est souvent complexe et repose sur la mise en évidence d'une mutation mitochondriale spécifique, en particulier la mutation **m.3243A>G** du gène **MT-TL1**, recherchée dans le sang ou dans une biopsie musculaire.
Chez cette patiente, la metformine a été interrompue en raison du risque d'acidose lactique. Un apport calorique par perfusion de glucose ainsi qu'une supplémentation vitaminique par perfusion intraveineuse de L-arginine ont été instaurés. Une évaluation nutritionnelle spécialisée a également été recommandée afin d'optimiser l'apport énergétique. Enfin, une surveillance clinique, électrocardiographique et biologique, notamment de la fonction rénale, a été programmée.

Références Bibliographiques

- Tsang SH, Aycinena ARP, Sharma T. Mitochondrial Disorder: Maternally Inherited Diabetes and Deafness. Adv Exp Med Biol.2018;1085:163-165. doi: 10.1007/978-3-319-95046-4_31. PMID: 30578504.
- Parikh S, Goldstein A, Koenig MK, et al. Diagnosis and management of mitochondrial disease: a consensus statement from the Mitochondrial Medicine Society. Genet Med 2015; 17: 689-701