Medecine interne

001156

Manifestations neuropsychiques qui révèlent une hyperhomocysteinémie par mutation génétique c.665C > T du gène MTHFR : quelle signification et comment traiter ?

-Nourelhouda, DJELLALI Residente en medecine interne service de médecine interne et de cardiologie, CHU de Douera, Alger, Algérie

-Meriem, CHARIFI, Maitre de conférences en Médecine interne, Service de médecine interne et de cardiologie, CHU de Douera, Alger, Algérie
-Messaouda, DJOUHRI,Professeur en cardiologie, Service de médecine interne et de cardiologie, CHU de Douera, Alger, Algérie
-Feriel, Hamrour, Maitre de conférences en Médecine interne, Service de médecine interne et de cardiologie, CHU de Douera, Alger, Algérie
-Imane, GUETTAF, Assistante en médecine interne, Service de médecine interne et de cardiologie, CHU de Douera, Alger, Algérie
-Bouchra, Aissaoui, maitre-Assistante en médecine interne, Service de médecine interne et de cardiologie, CHU de Douera, Alger, Algérie
-Hassina,Chicha, maitre-Assistante en médecine interne, Service de médecine interne et de cardiologie, CHU de Douera, Alger, Algérie
-Adel, RECHACH,Maitre assistant en hepatogastroenterologie, Service de médecine interne et de cardiologie, CHU de Douera, Alger, Algérie
-Farouk, MENZOU,Professeur en cardiologie, Service de médecine interne et de cardiologie, CHU de Douera, Alger, Algérie
-Ahcene, CHIBANE, Professeur chef de service , Service de médecine interne et de cardiologie, CHU de Douera, Alger, Algérie

Introduction:

La mutation du gène méthylène tétrahydrofolate réductase (MTHFR) est impliqué dans de nombreuses pathologies sévères, notamment cardiovasculaires et neurodégénératives. Cette mutation entraine une hyperhomocystéinémie, un facteur de risque reconnu pour ces complications. Une prise en charge précoce et adaptée est essentielle pour prévenir leur évolution. Nous rapportons l'observation d'un homme de 41 ans dont la mutation MTHFR s'est manifestée principalement par des troubles neuropsychiques.

Observation:

Il s'agit d'un homme de 41 ans, avec des antécédents familiaux de coronaropathie précoce chez un frère. Il a consulté pour de palpitations associées à des vertiges et des pertes d'équilibre entrainant des chutes. Une hospitalisation a été indiquée pour exploration. L'examen clinique et paraclinique a révélé : Sur le plan neurologique : un syndrome dépressif, un syndrome pyramidal touchant les quatre membres avec des réflexes vifs et un signe de Babinski bilatéral, ainsi qu'un syndrome vestibulaire marqué par des sensations vertigineuses, un nystagmus provoqué et un pseudo-Romberg. L'IRM cérébrale était sans anomalies. Sur le plan cardiovasculaire : une fibrillation atriale a été confirmée par Holter ECG, l'échocardiographie était sans anomalie. Le bilan biologique a objectivé une hyper-homocysteinémie à 40umol/l (3,7- 13,0), l'Hb était à 14g/dl, la vitamine B12 était à 543pg/ml (200-1100) et la vitamine B9 à 9 µg/l (5 et 15 µg/l), le bilan lipidique a
retrouvé une dyslipidémie mixte : TG= 4 g/l, Ct= 2,50 g/l, HDL= 0,35 g/l et LDL=1,26 g/L. Le bilan immunologique est revenu négatif. L'étude génétique à la recherche de la mutation du gène du MTHFR est revenue positive : mutation c677C >T à l'état homozygote induisant un déficit de 75 % en folate méthylé. Le patient a été mis sous supplémentation en vitamines B9 et B12, avec une surveillance clinique et biologique régulière. Une amélioration notable de la symptomatologie a été observée à court terme. Le dépistage familial a mis en en évidence une hyperhomocystéinémie chez ses deux parents, deux de ses frères, une sœur et deux de ses enfants. Une étude génétique est prévue chez eux.

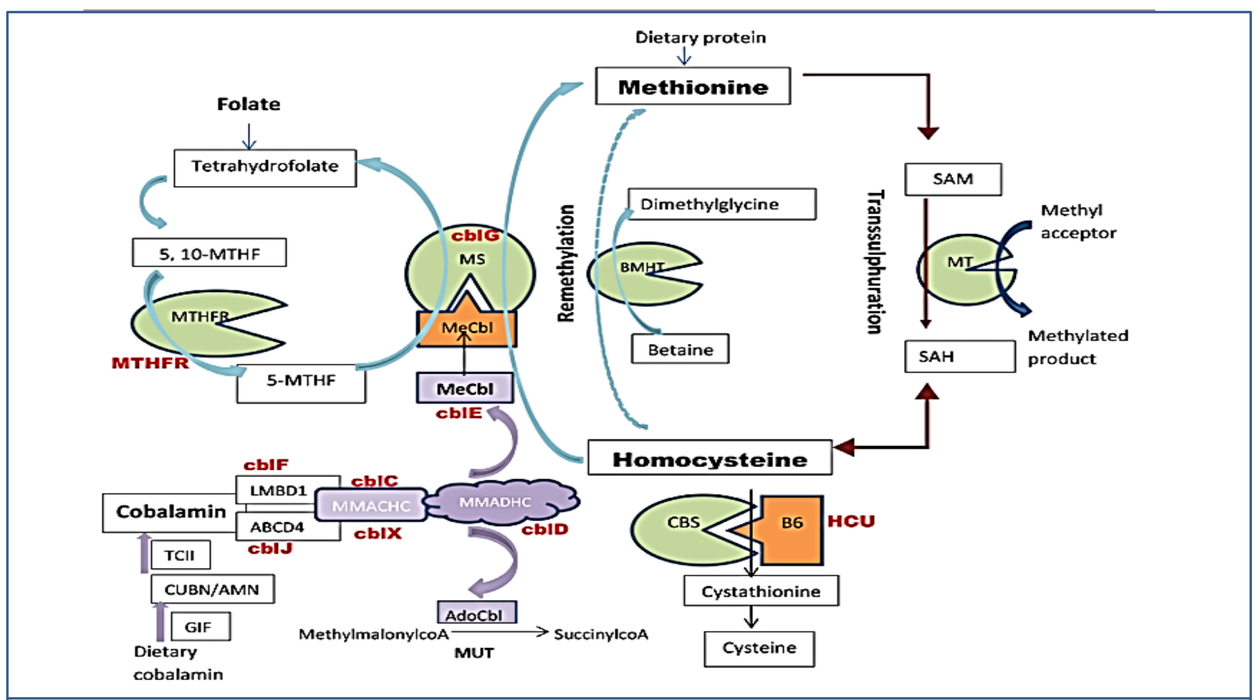

Physiopathologie de l'hyperhomocysteinemie congénitale

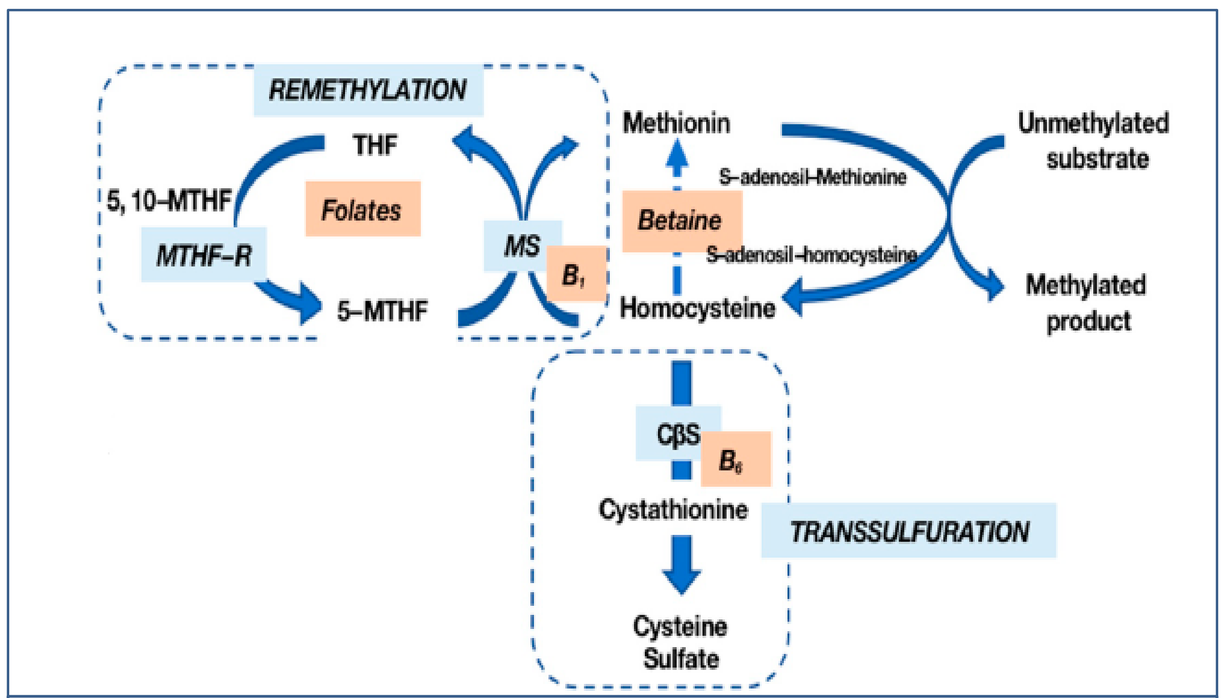

Métabolisme de l'homocysteine

Conclusion:

L'expression neuropsychique de l'hyperhomocystéinémie peut être sévère, avec un risque évolutif vers la démence dans 80% des cas. Cette entité, encore méconnue, mérite une attention particulière. La prise en charge repose sur la correction de l'hyperhomocystéinémie par une supplémentation adaptée, visant à stabiliser le taux d'homocystéine, améliorer les symptômes et ralentir le déclin cognitif.

1. Menon S, Nasir B, Avgan N et al (2016) The effect of 1 mg folic acid supplementation on clinical outcomes in female migraine with aura patients. J Headache Pain
2. Hyperhomocysteinemia in Adult Patients: A Treatable Metabolic Condition, nutrients 2024